CHAPITRE
34

# Hémorragies sous-arachnoïdiennes (ou méningées)

I. Principales étiologies de l'hémorragie méningée
II. Signes cliniques et critères de gravité
III. Complications de l'hémorragie sous-arachnoïdienne
IV. Prise en charge des hémorragies sous-arachnoïdiennes
V. Pronostic

**Item 244.** Hémorragie méningée.



### *Objectifs pédagogiques*

***Nationaux***

- Diagnostiquer une hémorragie méningée.
- Identifier les situations d'urgence et planifier la prise en charge.

***CNER***

- 138. Reconnaître les signes de gravité d'une hémorragie méningée.
- 139. Connaître les principales étiologies d'une hémorragie méningée.
- 141. Planifier les examens complémentaires nécessaires au diagnostic étiologique d'une hémorragie méningée.

## Introduction

L'hémorragie sous-arachnoïdienne (HSA) est une urgence neurovasculaire touchant préférentiellement le sujet jeune, féminin et en bonne santé. L'HSA représente environ 5 % des accidents vasculaires cérébraux, et son incidence varie de 3 à 8/1 00 000 habitants. La mortalité globale est de l'ordre de 40 %, dont plus des deux tiers au cours de la première semaine. La morbidité est un élément majeur à prendre en compte puisque des séquelles neurologiques significatives seront présentes chez près de 30 % des survivants.

Outre les facteurs de risque classiquement reconnus comme le tabac, l'hypertension artérielle et la consommation excessive d'alcool, il pourrait exister un terrain génétique prédisposant, touchant notamment le gène de la NO synthase, mais l'HSA étant une maladie sporadique dans plus de 9 cas sur 10, le dépistage familial n'est pas recommandé de nos jours.

# I. Principales étiologies de l'hémorragie méningée

## A. Hémorragies méningées non traumatiques

### *1. Principales étiologies*

Elles sont dites spontanées et ont une fréquence qui varie de 3 à 8/1 00 000 habitants, avec un taux particulièrement élevé en Finlande et au Japon. Environ 30 000 sujets par an aux États-Unis


© 2012 Elsevier Masson SAS. Tous droits réservés.

présentent une HSA. La fréquence augmente avec l'âge (âge moyen, environ 50 ans) et est plus élevée chez la femme. L'incidence de la maladie semble même en augmentation du fait de l'amélioration des techniques de diagnostic par imagerie.

Soixante pour cent des HSA non traumatiques sont dues à la rupture de malformations vasculaires cérébrales : anévrysme ou malformation artérioveineuse (MAV) surtout, cavernome, varices et télangiectasies parfois.

Vingt pour cent des HSA non traumatiques sont dues à d'autres étiologies : maladies hémorragiques (thrombocytopénies dans les leucoses, les purpuras thrombopéniques, etc., hémophilie, surdosage en antivitamine K) ; maladies infectieuses (endocardite avec rupture d'anévrysme mycotique, inflammation cérébroméningée dans la brucellose, la leptospirose, la typhoïde, la coqueluche…) ; tumeurs cérébrales (gliome, papillome des plexus choroïdes, métastase, par vascularisation anormale de la tumeur ou par érosion vasculaire au cours de la prolifération tumorale) ; maladies générales (lupus érythémateux disséminé, périartérite noueuse, cirrhose…) ; voire intoxications (alcool, morphiniques, sympathomimétiques, amphétamines…).

Vingt pour cent des HSA non traumatiques sont enfin d'étiologies indéterminées.

La fréquence des étiologies varient avec l'âge : de 10 à 20 ans, l'étiologie la plus fréquente est une rupture de malformation artérioveineuse ; de 40 à 50 ans, l'étiologie la plus fréquente est une rupture d'anévrysme (25 fois plus fréquent que les MAV) ; et au-delà de 70 ans, les étiologies « médicales » deviennent prépondérantes.

## 2. Anévrysme

Tous âges confondus, la cause la plus habituelle des HSA spontanées est la rupture d'anévrysme intracrânien.



La topographie habituelle de l'anévrysme est une bifurcation vasculaire : 90 % en territoire carotidien (carotide interne au niveau de la naissance de la communicante postérieure, jonction des artères cérébrales antérieures et communicantes antérieures, artère sylvienne au niveau de sa première ou deuxième bifurcation…), 10 % en territoire vertébrobasilaire (terminaison du tronc basilaire) (tableau 34.1).

Aucun terrain pathologique prédisposant à la formation d'anévrysme n'est connu, mais l'hypertension artérielle (HTA) n'est pas exceptionnelle chez les porteurs d'anévrysmes et serait associé à un risque d'HSA multiplié par un facteur 2,5. L'HTA explique probablement la rupture de certains anévrysmes, mais il faut toutefois noter que le meilleur contrôle de l'HTA au cours des dernières décennies n'a pas modifié l'incidence des HSA. D'autres facteurs de risques sont classiquement cités comme le tabac (risque d'HSA multiplié par 3), l'alcool (risque d'HSA multiplié par 1,5 au-delà d'une consommation hebdomadaire de 150 g), certaines toxicomanies et la prise de contraceptifs oraux, mais pas le diabète. Dans 6 % des cas, l'anévrysme est associé à une autre malformation : polykystose rénale ou coarctation de l'aorte. Dans 10 à 20 % des cas, il existe de multiples anévrysmes intracrâniens.

Du point de vue anatomique, l'anévrysme correspond à une dilatation localisée, sacciforme ou fusiforme, de la paroi artérielle. L'implantation de l'anévrysme sacciforme est latérale sur l'axe artériel par l'intermédiaire d'un collet dont le calcul du diamètre et du rapport diamètre du collet sur diamètre du sac ont un intérêt thérapeutique.

**Tableau 34.1. Localisation les plus fréquentes des anévrysmes intracrâniens**

| | |
|---|---|
| Artère carotide interne et communicante postérieure | 30–40 % |
| Artère communicante antérieure | 25–30 % |
| Artère cérébrale moyenne | 20–30 % |
| Tronc basillaire | 5–10 % |
| Artère péricalleuse | 4 % |
| Artère cérébelleuse postéro-inférieure (PICA) | 4 % |
| Autres | 4 % |

Histologiquement, la paroi anévrysmale se caractérise par la pauvreté de la média et la fréquente déhiscence de la limitante élastique interne, responsable d'une véritable dysplasie locale, d'origine congénitale ou liée à des modifications progressives de la paroi sous l'effet par exemple de l'artériosclérose.

### B. Hémorragies méningées de nature traumatique

Elles sont les plus fréquentes. Le contexte clinique oblige à réaliser un scanner cérébral qui fait le diagnostic d'hémorragie méningée.

## II. Signes cliniques et critères de gravité

### A. Signes cliniques

Le diagnostic clinique d'une hémorragie méningée (ou hémorragie sous-arachnoïdienne, HSA) est porté sur un ensemble de symptômes, qui ne sont pas toujours tous présents ensemble.

#### *1. Céphalées*

Les céphalées sont présentes dans 80 à 90 % des cas et sont classiquement décrites comme un « coup de poignard » occipital, voire rachidien, du fait de leur caractère brutal et violent (le patient est capable de mentionner l'heure exacte de début). Elles surviennent le plus souvent au décours d'un effort ou d'une exposition au soleil, et sont isolées dans près d'un tiers des cas. Elles sont parfois moins brutales et moins violentes, ce qui peut faire errer le diagnostic lors de la première hémorragie. Il peut aussi s'agir de la modification du caractère chronique d'une céphalée.

#### *2. Autres symptômes*

Les signes cliniques associés aux céphalées sont des nausées ou vomissements (40 à 50 % des cas), une perte de connaissance (30 à 40 % des cas), le plus souvent brève à caractère syncopal, et un déficit neurologique focal (10 à 15 % des cas), notamment de la III$^{e}$ paire crânienne (mydriase unilatérale liée à un anévrysme carotidien supraclinoïdien) et de la VI$^{e}$ paire crânienne (sans valeur localisatrice), associé parfois à un signe de Babinski uni- ou bilatéral. Un syndrome méningé marqué par une raideur de nuque puis par une hyperthermie peut également être constaté, de même que des troubles des fonctions supérieures à type d'obnubilation ou d'agitation, ou des épisodes de comitialité (rares).

Une hypertension artérielle peut être observée, ainsi que des anomalies à l'électrocardiogramme (segment ST anormal, « onde T cérébrale » ou d'ischémie coronaire pouvant mimer un infarctus du myocarde, arythmies ventriculaires ou supraventriculaires) ou, plus rarement, des manifestations de sidération myocardique représentées par un syndrome de bas débit cardiaque et/ou un OAP cardiogénique. Toutes ces manifestations cardiovasculaires sont en rapport avec une décharge massive de catécholamines endogènes lors des formes graves de la maladie.

Enfin, une hyponatrémie par sécrétion inappropriée d'hormone antidiurétique (SIADH) est souvent observée, précédant la survenue d'un vasospasme.

L'association céphalées brutales et syncopes est la présentation la plus caractéristique de l'hémorragie méningée.

En cas de céphalée isolée liée à une HSA, l'erreur diagnostique peut atteindre 30 % avec des diagnostics erronés à type de céphalée bénigne ou migraine, méningite, grippe, AVC ischémique, crise hypertensive, sinusite, cause cardiaque ou cause psychiatrique.

**Tableau 34.2. Classification de la sévérité des HSA selon la *World Federation of Neurological Surgeons* (WFNS)**

| Grade | Score de Glasgow | Déficit moteur |
|---|---|---|
| I | 15 | Absent |
| II | 13 – 14 | Absent |
| III | 13 – 14 | Présent |
| IV | 7 – 12 | Présent ou absent |
| V | 3 – 6 | Présent ou absent |

## B. Critères de gravité

L'évaluation clinique de la gravité se fait sur la base d'échelles internationales permettant de chiffrer un score neurologique à cinq grades dont le niveau de conscience est un facteur particulièrement important, associée à la prise en compte de facteurs pronostiques comme l'existence d'un spasme vasculaire, d'un hématome intracérébral, l'âge et le terrain du patient.

Le score neurologique est établi à l'aide de l'échelle de la *World Federation of Neurological Surgeons*. Elle est reliée à l'échelle de coma de Glasgow, et a un intérêt pronostique car une corrélation directe existe entre le grade clinique initial et la qualité de l'évolution ultérieure (tableau 34.2).

L'hémorragie méningée est une urgence vitale (hypertension intracrânienne par œdème cérébral, présence de sang dans les espaces sous-arachnoïdiens, gêne à l'écoulement du LCR, avec risque d'engagement temporal ou d'hypoperfusion cérébrale globale). En cas d'HSA massive, les mécanismes de compensation sont dépassés, ce qui aboutit à la persistance d'une hypertension intracrânienne (HTIC), et d'une baisse de la pression de perfusion cérébrale (PPC) et du débit sanguin cérébral (DSC). Cela se traduit cliniquement par des troubles de conscience et/ou un déficit moteur qui correspondent aux grades III, IV et V de la WFNS, lesquels sont associés à des taux de morbi-mortalité beaucoup plus élevés.



L'évaluation précise des signes de gravité doit donc être la plus rapide possible afin de mettre en œuvre en urgence les mesures diagnostiques et thérapeutiques appropriées, le transfert en milieu spécialisé (centre hospitalier associant service de neurochirurgie, de neuroradiologie interventionnelle et de réanimation neurologique), le traitement de l'anévrysme (médical par radiologie interventionnelle, ou neurochirurgical) et des complications cérébrales de l'hémorragie méningée (vasospasme, hydrocéphalie et récidive).

# III. Complications de l'hémorragie sous-arachnoïdienne

## A. Vasospasme

Le vasospasme est une complication grave, cause principale d'aggravation secondaire de l'HSA par ischémie cérébrale (30 à 70 % des cas). Les caillots de sang au contact des parois artérielles entraînent une contraction de la musculature lisse, médiée par la libération de substances vasoactives (sérotonine, catécholamines, prostaglandines…), d'où une réduction du diamètre endoluminal de 50 à 80 %, non seulement au voisinage de l'anévrysme, mais aussi à distance. Lorsque le spasme est sévère, les altérations de la paroi artérielle (épaississement pariétal par prolifération cellulaire et des éléments du tissu conjonctif) peuvent être irréversibles en l'absence de dilatation par ballonnet endoluminal. La conséquence est une hypoperfusion cérébrale régionale pouvant aller jusqu'au ramollissement cérébral étendu.

Le début du vasospasme survient le troisième ou quatrième jour après la rupture. Son intensité est maximale entre le quatrième et le douzième jour, et il disparaît entre deux et cinq semaines après la rupture. Cliniquement, il s'associe à des troubles de conscience d'installation progressive (les signes focaux associés dépendent du territoire touché), souvent précédé 24 ou 48 heures avant d'une hyponatrémie par SIADH ou syndrome de perte de sel. En cas d'hyponatrémie (< 135 mmol/L), il faut toujours rechercher une hypovolémie associée par déplétion du volume intravasculaire liée à une hyperdiurèse. Ce tableau évocateur du syndrome de perte de sel dont la physiopathologie est peu comprise doit conduire à un apport conséquent de sérum salé isotonique associé ou non à des minéralocorticoides.

Les signes prédictifs de la survenue du vasospasme sont l'âge inférieur à 50 ans, l'hyperglycémie, les hémorragies méningées massives, la présence de troubles neurovégétatifs et les critères prédictifs scanographiques de Fisher (tableau 34.3). Le vasospasme peut être responsable d'un déficit neurologique fixé dans 20 à 30% des cas par séquelles ischémiques définitives, voire conduire au décès.

*La prévention du vasospasme* reposait jusqu'à peu (recommandations nord-américaines) sur des mesures générales basées sur la *triple H-thérapie* (l'*hypertension*, si nécessaire au besoin d'amines pressives pour maintenir une pression artérielle systolique autour de 140 mmHg sans excéder 150 mmHg ; l'*hypervolémie* et l'*hémodilution* par la perfusion de cristalloïdes isotoniques et de vasodilatateurs de type inhibiteurs calciques : nimodipine). Cette stratégie, dont l'efficacité n'a pas clairement été démontrée, n'est plus recommandée dans la conférence d'experts de 2004 (www.sfar.org), au profit du seul maintien du *contrôle de la volémie*.

Outre la cure de l'anévrysme qui est le premier traitement, le *traitement du vasospasme* doit être le plus précoce possible et repose sur la perfusion de vasodilatateurs de type inhibiteurs calciques qui bloquent l'entrée du calcium dans les canaux calciques voltage dépendants (VOC). La nimodipine à la dose de 1 à 2 mg/h en perfusion continue par voie générale est le médicament de choix de par son caractère lipophyle qui lui permet de traverser la barrière hémato-encéphalique et de prévenir la survenue du vasospasme. La nimodipine aurait également des propriétés neuroprotectrices permettant de limiter l'extension des lésions ischémiques. La durée de traitement est de 3 semaines et le relais *per os* doit être effectué rapidement en l'absence de sapsme.

Les statines semblent diminuer l'incidence du vasospasme et améliorer le pronostic fonctionnel chez l'animal mais des essais de phase III sont nécessaires pour confirmer leur intérêt et leur place chez l'homme.

Le traitement du vasospasme peut également être endovasculaire.

L'artériographie permet d'infuser la nimodipine *in situ* (ou la papavérine, vasodilatateur puissant mais d'effet transitoire ou la milrinone) par angiographie sélective en cas de vasospasme effectif.

La dilatation du vasospasme peut également être réalisée au moyen d'un ballonnet endoluminal posé par angiographie. Ces thérapeutiques peuvent s'avérer très utile, surtout en cas d'échec des traitements par voie générale, à condition d'y recourir très précocement (dans les 6 à 12 heures suivant le début des signes révélant le vasospasme).

**Tableau 34.3. Classification tomodensitométrique de Fisher et prédiction du vasospasme**

| | | |
|---|---|---|
| I | Pas de sang décelable sur le scanner | Pas de vasospasme prévisible |
| II | HSA diffuse, peu dense, sans caillots | Pas de vasospasme prévisible |
| III | HSA dense avec caillots scissuraux ou cisternaux | Vasospasme sévère prévisible |
| IV | Caillots intraventriculaires ou hématomes parenchymateux avec HSA diffuse ou absente | Pas de vasospasme prévisible |

## B. Hydrocéphalie

Deux types d'hydrocéphalie peuvent être observés :

- l'hydrocéphalie aiguë contemporaine de la rupture anévrysmale, consécutive à une obstruction des voies ventriculaires ou des citernes basales par les caillots (20–30 % des cas). Le traitement par dérivation ventriculaire externe (DVE) continue du LCR s'impose en cas de troubles de conscience associés. Il permet une amélioration rapide de la conscience dans 80 % des cas mais entraîne un risque de resaignement précoce et d'infections (5–10 %). La DVE devra être posée avant l'exclusion de l'anévrysme et l'introduction du traitement anticoagulant. Les facteurs prédictifs d'hydrocéphalie aiguë sont l'âge, l'hémorragie intraventriculaire, l'importance de l'HSA (échelle de Fisher) et la localisation postérieure de l'anévrysme ;
- l'hydrocéphalie tardive survenant quelques semaines ou quelques mois après l'HSA et de type communicante (feutrage fibrineux des granulations de Pacchioni provoquant un défaut de résorption du LCR) dans 15–20 % des cas. Elle peut nécessiter un traitement par dérivation interne (atrio-ventriculaire ou ventriculo-péritonéale) ou par ponctions lombaires évacuatrices itératives.

## C. Récidive

Le risque est maximal entre le septième et le dizième jour, mais une récidive tardive est toujours possible. L'hémostase spontanée de l'orifice de rupture est toujours précaire. Une nouvelle hémorragie est donc liée à la lyse du caillot fribrinocruorique périanévrysmal sous l'action fibrinolyse physiologique locale.



## D. Épilepsie

Rare et de mauvais pronostic, elle survient majoritairement à la phase aiguë par hypoperfusion cérébrale. L'incidence de la crise convulsive tardive (plus de 15 jours après l'HSA) est d'environ 5 %. Il n'existe pas de données sur l'indication d'une prophylaxie systématique antiépileptique et celle-ci n'est actuellement pas recommandée en cas d'exclusion de l'anévrysme.

## E. Complications cardiovasculaires et pulmonaires

Des troubles du rythme cardiaque, une altération de la fonction myocardique et un œdème aigu du poumon neurogénique ont été rapportés en association avec la survenue du HSA. Principalement liés à une activation du système sympathique avec un relargage excessif de noradrénaline dans les formes graves d'HSA, leur diagnostic repose sur la clinique, l'ECG, le dosage du *brain natriuretic peptide* (BNP) et de la troponine I, et l'échocardiographie.

# IV. Prise en charge des hémorragies sous-arachnoïdiennes

## A. Examens complémentaires

### *1. Scanographie cranio-encéphalique* (fig. 34.1.a et A)

C'est l'examen initial prépondérant, point de départ initial de toute orientation diagnostique et thérapeutique. Réalisé en urgence et sans injection de produit de contraste, il remplace la

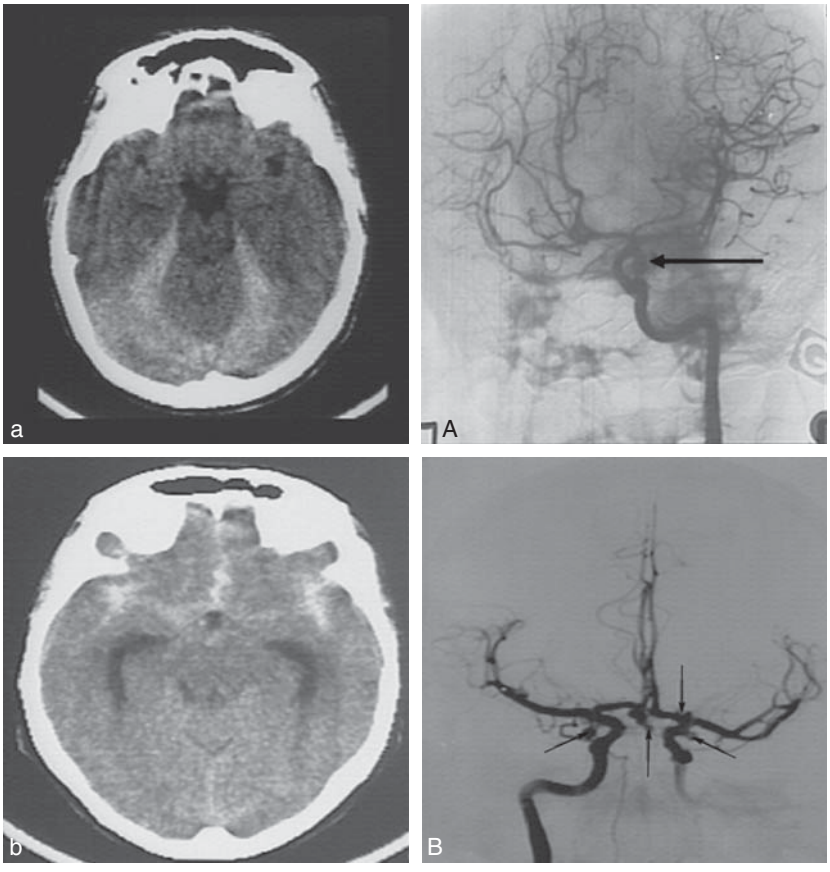


**Fig. 34.1. Imagerie cérébrale en cas d'hémorragie méningée.**

**a.** Coupe tomodensitométrique axiale sans injection de produit de contraste d'une hémorragie méningée limitée par la tente du cervelet. Absence de sang dans les espaces sous-arachnoïdiens de la convexité. Répartition de l'hémorragie en faveur d'un anévrysme de la terminaison du tronc basilaire ou de la communicante postérieure.
**A.** Angiographie correspondante : la flèche pointe sur un anévrysme de la terminaison du tronc basilaire.
**b.** Coupe tomodensitométrique axiale sans injection de produit de contraste d'une hémorragie méningée abondante répartie de façon symétrique, donc sans valeur localisatrice. À noter l'hypodensité médiane dans la citerne opto-chiasmatique faisant suspecter la présence d'un anévrysme de la communicante antérieure.
**B.** Angiographie correspondante : multiples anévrysmes (flèches) de la communicante antérieure, des communicantes postérieures et de la terminaison carotidienne gauche. Calibre normal des différentes branches.

ponction lombaire en urgence (qui n'est utile que si le scanner est négatif ou s'il existe un doute sur une méningite infectieuse. Elle retire un liquide uniformément teinté de sang et incoagulable aussi bien en début qu'en fin de prélèvement (trois tubes), et permet la mise en évidence d'un surnageant xanthochromatique typique. Elle est dangereuse s'il existe un hématome intracérébral volumineux ou une hypertension intracrânienne car risque de déclencher un engagement temporal pouvant conduire au décès.

Le scanner cérébral confirme le diagnostic : hyperdensité caractéristique de l'HSA visible dans 90 à 95 % des cas dans les premières 24 heures, dont les principaux signes sont : présence de sang dans les espaces sous-arachnoïdiens (inconstants) ; hyperdensité spontanée des citernes de la base et des sillons de la convexité ± dans les ventricules ; signe de la faux du cerveau « trop bien visible » en cas d'HSA de faible abondance ; présence d'un hématome intracérébral ou prédominance de l'hyperdensité dans une zone, témoignant de l'origine de l'hémorragie

(valeur localisatrice). Il peut révéler un œdème intracérébral, une zone hypodense (vasospasme, ischémie) ou une hydrocéphalie. Il donne un élément prédictif selon les critères décrits ci-dessus par Fisher (voir tableau 34.3). Enfin, il peut être associé à une injection de produit de contraste pour la réalisation d'un angioscanner qui montre avec précision les anévrysmes situés au niveau du polygone de Willis, mais qui nécessite de grandes quantités de produits de contraste iodé sans toutefois permettre de traitement endovasculaire.

## 2. Angiographie sélective par cathétérisme (fig 34.1.b et B)

Il s'agit de l'examen de référence. Technique très fiable (détection de 80 % des anévrysmes), elle permet une analyse précise de l'angio-architecture du ou des anévrysmes découverts. Chaque axe vasculaire est exploré à l'aide d'une angiographie sélective, permettant d'obtenir une image tridimensionnelle. L'analyse hémodynamique générale et des troubles circulatoires localisés liés au vasospasme se fait sur chaque axe par des séries d'images face/profil simultanées. La technique utilisée est la méthode de Seldinger par voie fémorale et nécessite environ 25 mL de produit de contraste iodé par axe. La technique peut être simplifiée à un axe en cas d'état clinique instable ou d'hématome compressif ayant valeur localisatrice.

Les contre-indications de cet examen sont un mauvais état général, un âge avancé et un état neurologique dépassé.

L'angiographie doit être réalisée le plus précocement possible pour confirmer le diagnostic, préciser le siège, le volume, la forme et les rapports vasculaires du ou des anévrysmes, et visualiser le spasme (existence, étendue, siège). L'examen, s'il ne visualise aucun anévrysme, doit être renouvelé au septième jour pour détecter les anévrysmes non vus lors du premier examen par vasospasme ou thrombose partielle.



Enfin et surtout, l'angiographie permet la réalisation d'un geste thérapeutique endovasculaire (occlusion de l'anévrysme par microcoils ou dilatation d'un vasospasme par injection *in situ* de vasodilatateurs et/ou par dilatation à l'aide d'un ballonnet endoluminal).

## 3. IRM et angio-IRM

L'IRM encéphalique confirme, avec une sensibilité supérieure à celle du scanner, une HSA. Les séquences FLAIR, en particulier, sont les plus sensibles dans les premiers jours par rapport aux pondérations T1 et T2, en montrant un hypersignal dans les citernes de la base et les sillons de la convexité. Les séquences T2 se substituent aux séquences FLAIR après quelques jours d'évolution en montrant les dépôts d'hémosidérine. L'angio-IRM par injection de gadolinium permet la mise en évidence directe de l'anévrysme (volume, localisation fonctionnelle) et aurait un intérêt surtout en cas d'échec de l'angiographie conventionnelle. Mais elle ne permet pas de réaliser de geste thérapeutique !

En pratique, elle ne se substitue pas encore au scanner cérébral en routine clinique. Elle semble toutefois permettre le diagnostic précoce des ischémies par vasospasme (zone hyperintense avec diminution du coefficient de diffusion, élévation des lactates en spectro-IRM…) et pourrait enfin être particulièrement indiquée chez la femme enceinte pour éviter l'exposition aux rayonnements.

## 4. Doppler transcrânien

Examen non invasif, il permet, par la mesure des vitesses circulatoires, le diagnostic et le suivi évolutif au lit du malade des vasospasmes. Bien qu'il n'existe pas de corrélation directe entre les vitesses circulatoires et le vasospasme, la détection par doppler transcrânien d'une vélocité des artères cérébrales moyennes, antérieures et/ou postérieures supérieure à 150 cm/s associée à un trouble neurologique localisé est fortement évocatrice d'un vasospasme. Il existe des faux négatifs (vasospasme distal ou vasospasme sévère du siphon carotidien, hypertension artérielle chronique et hypertension intracrânienne) et des faux positifs secondaires à l'hypervolémie induite.

Mais c'est surtout l'évolution des vitesses circulatoires (lissage du pic systolique, augmentation de la diastole et perte de la pulsatilité de la vélocité sont aussi évocateurs) qui est importante, d'où l'intérêt de réaliser cet examen à partir du quatrième jour après la rupture (temps d'apparition du vasospasme) puis de répéter régulièrement (une à deux fois par jour) l'examen pour juger de l'efficacité du traitement mis en route.

## B. Principes du traitement (fig. 34.2)

### 1. Traitement médical

Un traitement médical basé sur la prévention du vasospasme par hydratation et nimodipine (de 21 jours à 6 semaines selon la survenue ou non du vasospasme) est mis en route dès les premières heures.

La prise en charge initiale vise à *contrôler la pression artérielle* :

- soit par le maintien d'une PAS élevée, 160–180 mmHg, en cas de troubles de conscience pour maintenir une PPC adéquate supérieure à 60 mmHg (PPC = pression artérielle moyenne (PAM) – pression intracrânienne (PIC)) ;
- soit par un contrôle strict de l'HTA en l'absence de troubles de conscience selon la conférence d'experts de la SFAR).

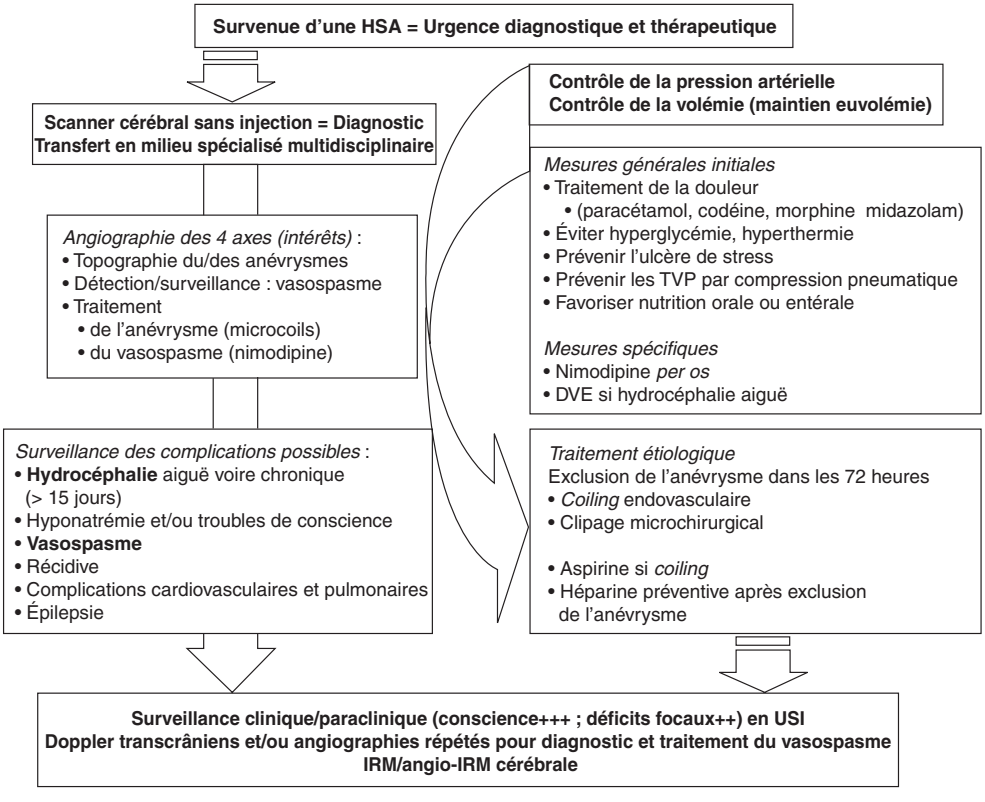


**Fig. 34.2. Prise en charge d'une HSA.**

HSA : hémorragie sous-arachnoïdienne ; TVP : thrombose veineuse profonde ; DVE : dérivation ventriculaire externe.

### 2. Traitement étiologique

Un traitement étiologique de la rupture d'anévrysme consiste à réaliser l'occlusion de l'anévrysme dans les 72 heures. Il peut s'agir d'une occlusion par voie endovasculaire par microcoils pour les anévrysmes de petit et moyen calibres (*coiling* endovasculaire), ou de l'occlusion après abord neurochirurgical à crâne ouvert pour les anévrysmes de gros calibre, avec microdissection, isolement du collet et pose d'un clip avant le sixième ou le huitième jour après la rupture de l'anévrysme. Le choix du traitement doit faire l'objet d'une discussion multidisciplinaire évaluant la meilleure géométrie de l'anévrysme et les complications du saignement initial et prenant en compte le terrain et les complications neurologiques et cardiopulmonaires éventuelles.

### 3. Traitement symptomatique

Il est basé sur :

- la surveillance en réanimation avec au minimum la mise en place d'un cathéter artériel de mesure continue de pressions sanglantes (contrôle hémodynamique) ;
- l'assistance ventilatoire sous sédation-analgésie en cas de d'altération de l'état de conscience avec score de Glasgow inférieur à 8 ou lors d'un état de mal convulsif pour prévenir l'inhalation bronchique et assurer une normoxie-normocapnie ;
- le traitement de la douleur (paracétamol ± midazolam si anxiété ; codéine ; tramadol, voire morphine selon l'intensité) ;
- la prévention des thromboses veineuses profondes par compression pneumatique des mollets puis par héparinothérapie après sécurisation de l'anévrysme ;
- la prévention de l'ulcère de stress ;
- le traitement de l'hyponatrémie et de l'hypovolémie par apports hydrosodés adaptés, et si besoin par fludrocortisone en cas de fuite urinaire de sodium qui peut survenir au cours du *cerebral salt wasting* ;
- le traitement de l'hyperglycémie, délétère pour le cerveau lésé, et de l'anémie ;
- le contrôle de la température corporelle (maintenue inférieure à 38 °C, si besoin à l'aide de système endovasculaire ou de courverture refroidissante) qui sera un élément primordial de la neuroprotection.



## V. Pronostic

Quelle que soit l'étiologie, le pronostic est sévère avec une mortalité de l'ordre de 40 % et une morbidité de 30 % environ des survivants. En l'absence de traitement étiologique, le risque de récidive est de 3 à 4 % dans les premières 24 heures, de 1 à 30 % au cours du premier mois selon les études, puis de 3 % par an. Outre la récidive qui entraîne une mortalité de 35 à 70 %, le pronostic de la maladie est lié à la survenue d'un vasospasme ou d'une dilatation ventriculaire, d'où la nécessité d'un diagnostic précoce et d'une surveillance paraclinique par imagerie cérébrale.

### Conclusion

L'HSA est une urgence neurovasculaire dont la prise en charge standardisée depuis peu dans des centres spécialisés multidisciplinaires a permis de diminuer la morbi-mortalité. Outre le traitement étiologique visant à exclure l'anévrysme, les efforts thérapeutiques se portent sur la prévention de la survenue et le traitement du vasospasme, complication majeure de l'HSA.

**Points clés**

- L'hémorragie sous-arachnoïdienne (HSA) non traumatique est une pathologie grave et de pronostic incertain, et nécessite un traitement en urgence dans le cadre d'une prise en charge multidisciplinaire en milieu spécialisé.
- Son diagnostic doit être évoqué devant une céphalée brutale et intense.
- Tout patient suspect d'HSA doit bénéficier d'un scanner cérébral en urgence pour confirmer le diagnostic et évaluer l'importance de l'HSA selon la classification scannographique de Fischer.
- Les principales complications induites par l'HSA sont l'HTIC, l'hydrocéphalie aiguë, le vasospasme, le re-saignement, l'épilepsie et les dysnatrémies.
- Le traitement de l'HSA repose sur l'exclusion précoce (dans les 72 premières heures) du sac anévrysmal par voie chirurgicale ou endovasculaire, associée à la mise en place d'une dérivation ventriculaire externe (DVE) pour les patients en grade élevé de sévérité clinique, établi à l'aide de l'échelle de la *World Federation of Neurological Surgeons*.
- Toute modification de l'état de conscience, associé ou non à un déficit neurologique ischémique retardé, survenant entre J4 et J14 doit faire suspecter la survenue d'un vasospasme, et conduire à la réalisation d'examen complémentaire à visée diagnostique (scanner cérébral, doppler transcrânien, IRM cérébrale) et thérapeutique (angiographie).
- La prévention du vasospasme repose essentiellement sur le contrôle de la volémie, associé à l'hypertension artérielle, une fois l'anévrysme sécurisé. En cas de vasospasme avéré, le patient doit pouvoir bénéficier le plus précocement possible d'un traitement endovasculaire.

## *Pour en savoir plus*

Van Gijn J, Kerr RS, Rinkel GJ. Subarachnoid haemorrhage. *Lancet* 2007 ; 369 : 306–18.

Losser MR, Payen D. Hémorragie méningée : prise en charge. *Réanimation* 2007 ; 16 : 463–471.

Picard L, Anxionnat R, Bracard S, Lebedinsky A. Hémorragies sous-arachnoïdiennes non traumatiques. *In* : Collège national des enseignants de réanimation médicale. *Réanimation Médicale*, Masson, Paris 2001 : 1159–62.

Conférence française d'experts. Hémorragie sous-arachnoïdienne grave. SFAR 2004. www.sfar.org.