c0025

QUESTION 5

Comment dois-je traiter un patient diabétique atteint d'uvéite ?

Sana S. Siddique, MD

L'association entre diabète et uvéite antérieure suggérant une cause immunologique a été proposée pour la première fois par Guy et al. en 1984.[1] Peu de temps après, en 1988, Rothova et al. ont rapporté que 20 des 340 patients souffrant d'une uvéite antérieure (6 %) étaient également diabétiques.[2] Ils ont constaté que 63 % (16) des patients diabétiques souffrant d'uvéite idiopathique avaient un diabète de type I. En outre, 75 % (12) d'entre eux souffraient d'un diabète sévère compliqué, incluant une angiopathie, une néphropathie et une neuropathie. Dans tous les cas, le diagnostic de diabète a précédé celui de l'uvéite idiopathique.[2]

L'association entre diabète et maladies oculaires peut s'expliquer par l'hyperglycémie chronique qui provoque des lésions au niveau de la microcirculation. Alors que ces lésions ne sont pas facilement perceptibles dans d'autres organes, l'œil est particulièrement sensible à ces changements. Les vaisseaux sanguins oculaires, une fois altérés, produisent d'innombrables pathologies ophtalmologiques, y compris une inflammation oculaire et des uvéites.

Les patients diabétiques qui présentent un premier épisode d'uvéite associant le plus souvent une baisse de l'acuité visuelle et une uvéite antérieure sévère peuvent nécessiter un traitement anti-inflammatoire plus agressif que les patients souffrant d'uvéite non associée au diabète.[3] Le but du traitement de l'uvéite chez les patients diabétiques est double : d'une part, éviter la perte visuelle, améliorer les symptômes et réduire la morbidité oculaire ; d'autre part, atteindre le contrôle glycémique en surveillant étroitement la glycémie, la tension artérielle et la fonction rénale. Le taux d'hémoglobine glyquée (HbA1c) est d'une importance capitale dans l'évaluation du contrôle glycémique du patient au cours du temps.

La première étape dans le traitement de l'uvéite chez les patients diabétiques est l'utilisation agressive des corticoïdes en collyre pour éradiquer rapidement l'inflammation. Les corticoïdes doivent être interrompus de manière progressive afin de limiter un éventuel rebond inflammatoire.

Uvéites : 49 questions cliniques
© 2014, Elsevier Masson SAS. Tous droits réservés

En cas d'uvéite réfractaire à ce traitement, l'utilisation de corticoïdes en périoculaire, voire en intraoculaire, ainsi que la corticothérapie systémique, chez un patient diabétique, est possible en dehors de certaines contre-indications. Il faut garder à l'esprit que le but n'est pas seulement d'obtenir un contrôle inflammatoire, mais aussi de maintenir des niveaux glycémiques corrects. Si le contrôle glycémique n'est pas atteint lors d'une corticothérapie systémique, il est impératif de mettre en route une insulinothérapie afin de diminuer les glycémies et de prévenir l'acidocétose. Dans de tels cas, une étroite collaboration avec le médecin généraliste et/ou l'endocrinologue est primordiale.

L'utilisation d'une corticothérapie systémique chez les patients diabétiques doit être réfléchie. Il est bien connu que les corticoïdes ont un effet diabétogène puissant par stimulation des enzymes hépatiques favorisant la néoglucogenèse. En outre, ils diminuent la libération d'insuline par le pancréas et augmentent l'insulinorésistance périphérique. Ces effets sont secondaires à l'inhibition de l'expression d'un transporteur de glucose spécifique (GLUT-4) dans le tissu osseux et le tissu adipeux. Ces effets métaboliques complexes des corticoïdes élèvent la glycémie postprandiale et à jeun. De plus, les corticoïdes peuvent élever la tension artérielle. Par conséquent, leur utilisation par voie systémique doit être prudente et une surveillance régulière de la tension artérielle, de la fonction rénale et de la glycémie est requise. Il est important de souligner qu'une corticothérapie systémique ne doit pas être utilisée pendant une période prolongée, et que tout doit être fait pour la diminuer, avec parfois l'instauration d'un traitement immunomodulateur dans le but d'obtenir une rémission durable, sans corticoïdes, d'une uvéite potentiellement cécitante. Cela dit, il est possible qu'une uvéite menaçant la fonction visuelle chez un patient diabétique nécessite l'utilisation urgente, mais courte, d'une corticothérapie par voie systémique.

L'escalade thérapeutique par immunomodulateurs doit être adaptée à chaque patient, en fonction de la gravité et des comorbidités. Lors de la prescription d'un immunomodulateur, il est important de garder à l'esprit les effets secondaires du traitement sur la glycémie, les fonctions rénale et hépatique, et la tension artérielle. Par ailleurs, les immunomodulateurs peuvent entraîner une leucopénie, ce qui majore le risque infectieux. La surveillance par contrôle biologique de l'hémogramme, des fonctions rénale et hépatique, ainsi que de la tension artérielle et de la glycémie toutes les 6 semaines est donc impérative (tableau 5-1).

Au Massachusetts Eye Research and Surgery Institution, nous employons généralement des agents de la famille des antimétabolites initialement : le méthotrexate, le mycophénolate mofétil et l'azathioprine. La ciclosporine A (CsA), inhibiteur de la calcineurine, peut être utilisée en association ou en monothérapie chez les patients qui ne tolèrent pas les agents antimétabolites. Il est important de noter que la CsA a un effet diabétogène en raison de ses effets sur le métabolisme des glucides en postprandial et interfère avec certains médicaments hypoglycémiants oraux, tels que le tolbutamide et le glyburide (ou glibenclamide).[4] Cependant, la CsA n'interfère pas avec l'action de l'insuline NPH (*neutral protamine Hagedorn*) ou longue action. Une attention particulière doit être portée aux effets secondaires possibles de la ciclosporine, comme la néphropathie, l'hyperlipidémie et l'hypertension artérielle secondaire, en particulier chez les patients présentant un syndrome métabolique. L'utilisation d'agents alkylants tels que le chlorambucil et le cyclophosphamide est habituellement réservée aux uvéites extrêmement sévères ou aux vascularites potentiellement mortelles ; nous recommandons l'utilisation du cyclophosphamide par voie intraveineuse associé à une hyperhydratation, en prévention du risque de cancer de la

Tableau 5-1

Effets secondaires des immunosuppresseurs

Immunosuppresseurs	*Effets secondaires importants chez les patients diabétiques*	*Suivi toutes les 6 semaines*
Méthotrexate	Hyperglycémie, hépatotoxicité, néphrotoxicité, risque infectieux	BH, BR, NFS, pl, glycémie à jeun moins fréquemment
Azathioprine	Myélosuppression, hépatotoxicité	NFS, pl, BH
Mycophénolate mofétil	Myélosuppression, hépatotoxicité	NFS, pl, BH
Cyclophosphamide	Myélosuppression	NFS, pl
Chlorambucil	Myélosuppression	NFS, pl
Infliximab, étanercept	Cytopénie	NFS, pl
Adalimumab	Cytopénie, hyperglycémie, hypertension artérielle	NFS, pl, glycémie à jeun moins fréquemment, tension artérielle

BH : bilan hépatique ; BR : bilan rénal ; NFS, pl : numération formule sanguine et numérations des plaquettes.

vessie. L'utilisation des agents biologiques, en sous-cutanée ou par voie intraveineuse, est réservée aux patients qui sont intolérants aux traitements par voie orale, qui ne peuvent pas prendre des médicaments par voie orale ou qui sont réfractaires aux traitements de première ligne. Cette escalade thérapeutique vise à sélectionner le « meilleur médicament » qui sera aussi efficace sur une maladie systémique associée si elle a été identifiée ; le médicament qui contrôlera le mieux l'uvéite associée à cette maladie particulière sera choisi, et, dans ce cas de figure, le travail en étroite collaboration avec le médecin généraliste et/ou l'endocrinologue est essentiel.

L'approche la plus sûre pour le traitement de l'uvéite chez le patient diabétique est d'utiliser un médicament qui présente le minimum d'effets sur les niveaux de glycémie et sur les fonctions rénale et hépatique. L'azathioprine, le mycophénolate mofétil et les agents alkylants sont un choix sûr, mais une surveillance scrupuleuse doit être mise en œuvre.

Références

1. Guy RJ, Richards F, Edmonds ME, Watkins PJ. Diabetic autonomic neuropathy and iritis : an association suggesting an immunological cause. *Br Med J (Clin Res Ed)*. 1984 ; 289 : 343–345.
2. Rothova A, Meenken C, Michels RP, Kijlstra A. Uveitis and diabetes mellitus. *Am J Ophthalmol*. 1988 ; 106 : 17–20.
3. Oswal KS, Sivaraj RR, Stavrou P, Murray PI. Clinical features of patients with diabetes mellitus presenting with their first episode of uveitis. *Ocul Immunol Inflamm*. 2009 ; 17 : 390–393.
4. Pollock SH, Reichbaum MI, Collier BH, D'Souza MJ. Inhibitory effect of cyclosporine A on the activity of oral hypoglycemic agents in rats. *J Pharmacol Exp Ther*. 1991 ; 258 : 8–12.

c0070

QUESTION 14

Quand et comment traiter une uvéite intermédiaire ?



John Randolph, MD (Co-écrit avec Henry J. Kaplan, MD)

L'uvéite intermédiaire se définit par une inflammation prédominant dans la cavité vitréenne, souvent avec une atteinte de la rétine périphérique et/ou de la pars plana.[1] La décision de savoir quand et comment traiter une uvéite intermédiaire est guidée par plusieurs principes qui, lorsqu'ils sont correctement appliqués, permettent de contrôler l'inflammation et de préserver la vision dans la grande majorité des yeux.

Le premier objectif du traitement de l'uvéite intermédiaire est d'identifier l'étiologie. Les étiologies appartiennent à quatre catégories : 1) idiopathique ou « pars planite », 2) infectieuse (par exemple la tuberculose, la syphilis ou la maladie de Lyme), 3) auto-immune (par exemple la sclérose en plaques, la sarcoïdose ou la maladie de Behçet), et 4) néoplasique (par exemple le lymphome non hodgkinien). C'est seulement après être parvenu à un diagnostic correct qu'un traitement adapté pourra être initié. Par exemple, les infections telles que la syphilis ou la tuberculose seront traitées avec une antibiothérapie appropriée, tandis que les molécules anti-inflammatoires seront préférées pour les entités auto-immunes telles que la sarcoïdose ou la maladie de Behçet.

Les examens complémentaires orientés à visée diagnostique ne seront effectués qu'en cas : 1) d'histoire ou de présentation clinique évocatrice (par exemple la maladie de Lyme), ou 2) de modification du traitement médical et/ou chirurgical en fonction du diagnostic étiologique (par exemple la vitrectomie diagnostique pour un lymphome non hodgkinien).

Le traitement de la « pars planite » (c'est-à-dire de l'uvéite idiopathique intermédiaire) devrait être guidé par le retentissement visuel ou la survenue de complications oculaires. Bien qu'une acuité visuelle de 20/40 ou en deçà soit l'indication classique pour débuter le traitement, elle est probablement inadaptée actuellement. Par exemple, un patient ayant

Uvéites : 49 questions cliniques
© 2014, Elsevier Masson SAS. Tous droits réservés

une acuité visuelle de 20/20 mais présentant des corps flottants qui le handicapent dans ses activités ou pourvoyeurs d'une gêne importante devrait être traité. En revanche, un patient asymptomatique avec une acuité visuelle de 20/40 ne doit pas nécessairement être traité. Les complications qui devraient aboutir à la mise en route d'un traitement sont nouvellement établies. Il s'agit de l'œdème maculaire cystoïde, d'une traction vitréomaculaire symptomatique (figure 14-1), d'une cataracte sous-capsulaire, du rétinoschisis inférieur et d'une néovascularisation périphérique engendrant une hémorragie du vitré.

En règle générale, nous recommandons une approche en quatre étapes pour le traitement des uvéites intermédiaires.[2]

- ***Étape 1 :*** le traitement par corticoïdes peut être administré par voie systémique ou en locorégional (périoculaire ou intravitréen). L'âge du patient devrait aider à décider la voie d'administration. Bien que les effets secondaires des corticoïdes systémiques soient mieux tolérés chez les patients jeunes, l'éventuel retard de croissance induit nécessite un suivi très attentif.
  Pour les patients présentant une inflammation unilatérale, nous préférons les injections périoculaires ou intravitréennes de triamcinolone (40 mg dans 1 ml ou 4 mg dans 0,1 ml, respectivement) à des intervalles de 6 semaines jusqu'à ce que l'inflammation soit contrôlée.
  En cas d'inflammation bilatérale, nous commençons le plus souvent par une corticothérapie systémique. Les corticoïdes sont alors administrés par voie orale à la dose de 1 mg/kg/jour en 4 prises par jour pendant 2 semaines. Si le patient répond dans les 4 semaines, la décroissance est débutée de 10 à 20 mg par semaine pour obtenir un contrôle de l'inflammation à une dose de 10 mg/jour ou moins. Les injections intravitréennes ou périoculaires d'acétate de triamcinolone peuvent être utilisées en association avec la corticothérapie générale selon le rythme décrit ci-dessus.
- ***Étape 2 :*** si la corticothérapie ne parvient pas à contrôler l'inflammation, le traitement ablatif par cryothérapie ou photocoagulation au laser est préférable.
  La cryothérapie est réalisée en désinsérant la conjonctive sur les 180 degrés inférieurs et en isolant le muscle droit inférieur et les deux muscles droits horizontaux, permettant l'accès à la rétine inférieure/banquise (figure 14-2). Trois rangées de cryopexie sont appliquées en utilisant une technique de gel–dégel jusqu'à obtenir une boule de glace au niveau de la rétine sans banquise. La durée du traitement de la banquise est alors identique, car il n'est pas possible de visualiser la boule de glace à ce niveau. Le traitement s'étend sur toute la superficie de la banquise et consiste à placer trois lignes distinctes de cryothérapie, une en avant de la banquise, une deuxième à son niveau, et une troisième juste en arrière. Le principal avantage

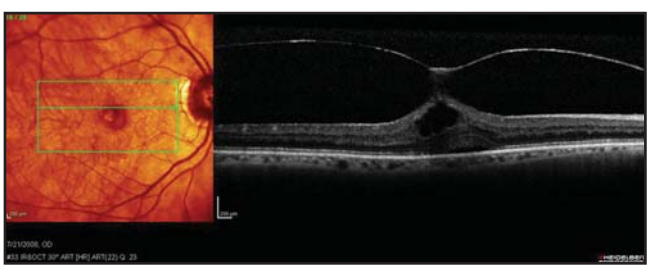

Figure 14-1. Œdème maculaire secondaire à une traction vitréomaculaire en OCT.

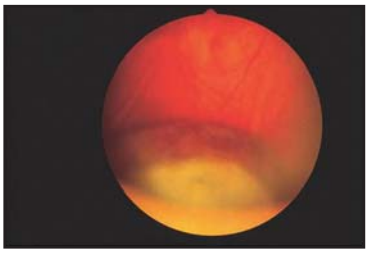

Figure 14-2. Rétinophotographie montrant une banquise.

de la cryothérapie réside dans sa capacité de traiter directement la banquise. Après cryothérapie, environ 50 % des patients ont une rémission complète, et les patients restants entrent en rémission pour une période de 1 à 3 ans.

La photocoagulation périphérique au laser peut également être utilisée en plaçant trois ou quatre rangées confluentes d'impacts juste en arrière de la banquise. Le traitement dépasse d'un méridien horaire de chaque côté.[3] Son efficacité semble être comparable à celle de la cryothérapie ; cependant, le traitement direct de la banquise n'est pas possible avec cette technique.

- ***Étape 3 :*** en cas d'échec du traitement ablatif, la vitrectomie (23 ou 25 G) avec décollement de la hyaloïde postérieure et endophotocoagulation périphérique est notre traitement de choix. La vitrectomie est également indiquée en cas de perte visuelle due à des corps flottants, une hémorragie du vitré chronique, un œdème maculaire cystoïde réfractaire au traitement médical ou une traction vitréorétinienne périphérique compliquée d'un rétinoschisis inférieur.
- ***Étape 4 :*** si l'inflammation persiste ou récidive, nous prescrivons alors un traitement par immunomodulateur systémique. Nous commençons généralement avec du méthotrexate par voie orale, utilisé en association avec une corticothérapie systémique, comme indiqué dans l'étape 1. D'autres agents immunomodulateurs peuvent être utilisés comme les inhibiteurs de la synthèse des purines (par exemple l'azathioprine), les médicaments cytotoxiques (par exemple le cyclophosphamide), les inhibiteurs de la calcineurine (par exemple la ciclosporine) ou les agents anti-TNFα (par exemple l'infliximab, l'étanercept ou l'adalimumab). Il a été récemment rapporté que les agents biologiques, comme les anti-TNFα, étaient une option thérapeutique efficace et relativement bien tolérée dans le traitement des uvéites réfractaires à court terme. Cependant, des incertitudes quant à leurs résultats au long cours, leur coût et la nécessité d'un usage parentéral répété ont limité leur large diffusion.[4]

Références

1. Lai WW, Pulido JS. Intermediate uveitis. *Ophthalmol Clin North Am*. 2002 ; 15 : 309–317.
2. Kaplan HJ. Intermediate uveitis (pars planitis, chronic cyclitis)–a four step approach to treatment. In : Saari KM, ed. Uveitis Update. Amsterdam, Netherlands : Excerpta Medica ; 1984 : 169–172.
3. Park SE, Mieler WF, Pulido JS. Peripheral scatter photocoagulation for neovascularization associated with pars planitis. *Arch Ophthalmol*. 1995 ; 113 : 1277–1280.
4. Jap A, Chee SP. Immunosuppressive therapy for ocular diseases. *Curr Opin Ophthalmol*. 2008 ; 19 : 535–540.

c0165

QUESTION 33

Qu'est-ce qu'une uvéite de reconstitution immunitaire et comment est-ce que je la traite ?

Jennifer E. Thorne, MD, PhD

La rétinite à cytomégalovirus (CMV), infection oculaire opportuniste courante chez les patients atteints du sida, affectait environ 30 % des patients avant l'ère du traitement antirétroviral hautement actif (TAHA). La reconstitution immunitaire induite par le TAHA (définie comme une augmentation des cellules T CD4+ à plus de 100 cellules/mm^3) a entraîné une diminution du nombre des infections opportunistes, y compris une réduction d'environ 80 % de l'incidence de la rétinite à CMV. Les patients atteints de rétinite à CMV avec une reconstitution du système immunitaire ont un meilleur pronostic, avec un risque moindre de progression de la rétinite, de décollement de rétine, d'atteinte du deuxième œil, de réduction de l'acuité visuelle et du champ visuel ainsi que de la mortalité.[1]

Toutefois, les avantages du TAHA peuvent être atténués par le développement d'une uvéite de reconstitution immunitaire (URI), qui est caractérisée par une inflammation intraoculaire (habituellement sous la forme d'une uvéite intermédiaire ou d'une combinaison d'une uvéite antérieure et intermédiaire), en conjonction avec la reconstitution immunitaire, et qui peut être associée à des complications oculaires comme la cataracte, l'œdème maculaire cystoïde (OMC) et la formation d'une membrane épirétinienne (MER). L'explication physiopathologique de l'URI est que l'amélioration immunologique en réponse au TAHA conduit à la restauration de l'immunité anti-CMV spécifique, ce qui provoque une réponse inflammatoire dirigée contre les antigènes du CMV présents dans l'œil. L'URI peut se produire rapidement après le début du TAHA (moins de 1 mois), mais s'est également manifestée bien après, jusqu'à 3 ans après le début de la trithérapie. La prévalence de l'URI a été estimée à 18 à 25 % selon les séries, et l'incidence de l'URI

Uvéites : 49 questions cliniques
© 2014, Elsevier Masson SAS. Tous droits réservés

chez les patients ayant une rétinite à CMV est estimée à 10 à 20 % par an. Les facteurs de risque identifiés d'URI sont le traitement de la rétinite à CMV avec du cidofovir par voie intraveineuse et la grande taille des lésions de rétinite.[2,3] Les patients touchés par une rétinite à CMV qui n'ont pas le sida peuvent également développer une URI si leur système immunitaire s'améliore. Par exemple, un patient qui développe une rétinite à CMV sous traitement immunosuppresseur pour une maladie du greffon contre l'hôte peut développer une URI à l'arrêt de ce traitement.

Les complications oculaires anatomiques les plus communes de l'URI sont l'OMC, la MER et la cataracte. Les autres complications incluent l'œdème papillaire, la néovascularisation rétinienne et de la papille et le glaucome néovasculaire. L'URI et ses complications peuvent entraîner une baisse de l'acuité visuelle.[2–4] Typiquement, elle est légère à modérée (acuité visuelle inférieure à 20/40, mais meilleure que 20/200). Parmi les yeux avec une rétinite à CMV chez les patients présentant une reconstitution immunitaire, l'URI et ses complications (OMC, cataracte et MER) ont été responsables de 45 à 50 % des baisses de l'acuité visuelle dans un essai multicentrique de cohorte prospectif.[4]

Le traitement de l'URI dépend de la localisation de l'inflammation intraoculaire, de la sévérité de l'inflammation et de la présence de complications oculaires, en particulier l'OMC. L'inflammation de la chambre antérieure est traitée avec des corticoïdes locaux, à la fréquence habituelle pour les autres formes d'uvéites antérieures, généralement par l'acétate de prednisolone 1 % administré toutes les 1 à 2 heures le jour pendant 2 à 4 semaines, suivi d'une décroissance. Si l'URI se manifeste par une hyalite légère isolée sans OMC, ces yeux peuvent être surveillés, car l'inflammation du vitré peut être transitoire. L'URI qui se manifeste par une hyalite plus sévère et/ou un OMC est généralement traitée avec des injections périoculaires de corticoïdes (40 mg d'acétate de triamcinolone) ou des cures courtes de corticoïdes oraux, sans récidive de la rétinite à CMV. En cas d'URI unilatérale, je traite habituellement par une injection périoculaire de corticoïdes et je réévalue le patient à 1 mois pour déterminer si des injections supplémentaires sont nécessaires. En cas d'URI bilatérale ou chez les patients présentant une mauvaise réponse aux injections périoculaires, je traite avec de la prednisone par voie orale, généralement 1 mg/kg/jour (jusqu'à 60 mg par jour) pendant 2 à 4 semaines, suivie d'une décroissance. Je complète ce traitement avec des collyres d'anti-inflammatoires non stéroïdiens en cas de résolution partielle de l'OMC. La majorité des patients traités auront une diminution de l'OMC associé à l'URI et une amélioration de leur acuité visuelle. Bien que le traitement par le valganciclovir ait pu améliorer l'acuité visuelle chez certains patients atteints d'OMC secondaire à une URI dans des petites séries de cas, je ne l'ajoute généralement pas à ce traitement.

Références

1. Jabs DA, Bartlett JG. AIDS and ophthalmology : a period of transition. *Am J Ophthalmol*. 1997 ; 124 : 227–233.
2. Zegans ME, Walton RC, Holland GN, et al. Transient vitreous inflammatory reactions associated with combination antiretroviral therapy in patients with AIDS and cytomegalovirus retinitis. *Am J Ophthalmol. 1998* ; 125 : 292–300.
3. Kempen JH, Min YI, Freeman WR, et al. Studies of Ocular Complications of AIDS Research Group. Risk of immune recovery uveitis with AIDS and cytomegalovirus retinitis. *Ophthalmology*. 2006 ; 113 : 684–694.
4. Thorne JE, Jabs DA, Kempen JH, Holbrook JT, Nichols C, Meinert CL. Studies of Ocular Complications of AIDS Research Group. Causes of visual acuity loss among patients with AIDS and CMV retinitis in the era of highly active antiretroviral therapy. *Ophthalmology*. 2006 ; 113 : 1441–1445.