

Tumeurs du testicule

Situations de départ

- 100 Douleur testiculaire
- 108 Anomalie des bourses
- 164 Anomalie de l'examen clinique mammaire
- 180 Interprétation d'un compte rendu d'anatomopathologie
- 181 Tumeurs malignes sur pièces opératoire/biopsie
- 224 Découverte d'une anomalie abdominale à l'examen d'imagerie médicale
- 230 Rédaction de la demande d'un examen d'imagerie
- 231 Demande d'un examen d'imagerie
- 232 Demande d'explication d'un patient sur le déroulement, les risques et les bénéfices attendus d'un examen d'imagerie
- 239 Explication préopératoire et recueil de consentement d'un geste invasif diagnostique ou thérapeutique
- 297 Consultation de suivi en cancérologie
- 303 Prévention/dépistage des cancers de l'adulte
- 327 Annonce d'un diagnostic de maladie grave au patient et/ou à sa famille

Item, objectifs pédagogiques

ITEM 313 – Tumeurs du testicule

Rang	Rubrique	Intitulé	Descriptif
A	Définition	Connaître les 3 principaux types histologiques des tumeurs du testicule Tumeurs germinales du testicule	Positionner les tumeurs germinales au sein de la classification des tumeurs testiculaires et avoir intégré la différence entre tumeur germinale séminomateuse et non séminomateuse, ainsi que leurs différentes composantes
B	Prévalence, épidémiologie	Données épidémiologiques	Connaître le rang de fréquence au sein des tumeurs urologiques, l'âge de survenu moyen des séminomes et tumeurs germinales non séminomateuses (TGNS)
B	Étiologie	Histoire naturelle des tumeurs germinales du testicule	Croissance volumique locale, tropisme particulièrement lymphophile de l'extension et localisations métastatiques hématogènes préférentielles aux poumons
B	Étiologie	Facteurs de risque des tumeurs germinales du testicule	Connaître les facteurs de risque classiquement reconnus
A	Diagnostic positif	Connaître les présentations cliniques des tumeurs du testicule	Connaître les circonstances de découverte les plus fréquentes d'une tumeur testiculaire
A	Diagnostic positif	Examen clinique du testicule tumoral	Savoir rechercher les signes cliniques locaux faisant évoquer une lésion tumorale maligne et mener l'examen général à la recherche d'une extension métastatique

Rang	Rubrique	Intitulé	Descriptif
A	Diagnostic positif	Démarche diagnostique	Décrire les principales étapes de démarche diagnostique du cancer testiculaire
A	Examens complémentaires	Connaître l'examen de première intention: échographie scrotale	Échographie scrotale
B	Examens complémentaires	bilan d'extension : scanner TAP et les 3 marqueurs sériques : AFP, hCG totales et LDH	–
B	Diagnostic positif	Tumeurs testiculaires bénignes, tumeurs extratesticulaires	Diagnostic différentiel : savoir identifier une tuméfaction scrotale extratesticulaire, une tumeur kystique, une tumeur potentiellement bénigne afin d'éviter une orchidectomie totale induite
B	Suivi et/ou pronostic	Prise en charge andrologique	Appréhender l'importance d'une prise en charge andrologique concomitante ; en particulier, par l'orientation vers un centre d'étude et de conservation des œufs et du sperme humains (CECOS ; volet médical)

- I. Définition
- II. Prévalence, épidémiologie
- III. Éléments physiopathologiques
- IV. Diagnostic positif
- V. Androgénisme et fertilité

I. Définition

A Les tumeurs germinales testiculaires sont des tumeurs malignes issues de la transformation des cellules primitives de la spermatogenèse, situées au contact de la membrane basale des tubes séminifères.

On en distingue deux types :

- tumeurs germinales séminomateuses ;
- tumeurs germinales non séminomateuses (TGNS), assemblage mosaïque de différents sous types histologiques en proportion variable (tératome, choriocarcinome, tumeur vitelline et carcinome embryonnaire). À noter que la présence de séminome au sein d'une tumeur mosaïque comportant des contingents non séminomateux fait classer la tumeur : non séminomateuse.

Les tumeurs germinales représentent 95 % de l'ensemble des tumeurs primitives du testicule.

B Les autres types sont représentés par :

- les tumeurs du stroma gonadique : tumeur à cellule de Leydig (bénignes dans 90 % des cas) et tumeurs à cellules de Sertoli ;
- le gonadoblastome (tumeur bénigne) ;
- l'adénocarcinome du *rete testis*.

Enfin, le testicule peut être le siège de localisations secondaires : de tumeurs solides (prostate, poumon, mélanome, rein) ou de lymphome.

II. Prévalence, épidémiologie

A Les tumeurs germinales du testicule sont rares. Leur incidence, en augmentation, **B** est d'environ 8,7 nouveaux cas/100 000 hommes/an en France **A** soit un peu plus de 2 700 cas. **B** Elles représentent 1,5 % des tumeurs solides de l'homme et se situent au 4^e rang des tumeurs urologiques (après la prostate, la vessie/voies excrétrices supérieures, le rein).

A Le pic d'incidence se situe entre 30 et 34 ans. Le séminome se déclare plus tardivement, **B** vers 39 ans en moyenne.

III. Éléments physiopathologiques

A. Histoire naturelle des tumeurs germinales testiculaires

- A** Les tumeurs germinales testiculaires ont une extension métastatique :
- lymphophile, principalement aux ganglions rétropéritonéaux axiaux (péricave et périaortique), moins fréquemment aux ganglions pelviens iliaques, médiastinaux ou sus-claviculaire gauche ;
 - hématogène, principalement aux poumons, plus rarement au foie, au cerveau.

B. Facteurs de risque des tumeurs germinales du testicule

Les facteurs de risque reconnus sont :

- un antécédent personnel (controlatéral) ou familial du premier degré de tumeur germinale ;
- une cryptorchidie ou ectopie testiculaire ;
- une atrophie testiculaire ;
- l'infertilité.

B Plusieurs facteurs de risque d'exposition environnementale (pesticides, perturbateurs endocriniens, cannabis) sont en cours d'investigation.

Situation rare, les tumeurs germinales s'intègrent parfois dans une affection syndromique (Down, Klinefelter).

IV. Diagnostic positif

A. Circonstances cliniques de découverte

A Les circonstances cliniques de découverte sont dans la grande majorité des cas la palpation d'une masse intrascrotale (autopalpation, partenaire, examen systématique), dure, indolore, unilatérale.

Plus rarement, une symptomatologie subaiguë, mimant les conséquences d'un traumatisme, une orchite ou une torsion du cordon, est à l'origine du diagnostic.

B Exceptionnellement, un syndrome de détresse respiratoire aigu peut être à l'origine du diagnostic de l'extension métastatique pulmonaire.

B. Examen clinique

Ⓐ L'examen clinique local est bilatéral et comparatif. La palpation retrouve du côté pathologique une masse pierreuse, circonscrite, sensible plus que douloureuse. Le sillon épididyme-testiculaire est conservé, ce qui signe l'origine testiculaire de la tumeur (signe de Chevassu).

L'examen général, dédié au bilan clinique de l'extension métastatique s'attache à :

- la palpation abdominale profonde, à la recherche de volumineuses adénopathies rétropéritonéales ;
- la palpation de l'aire ganglionnaire sus-claviculaire gauche, à la recherche d'un ganglion métastatique de Troisier ;
- la palpation des glandes mammaires à la recherche d'une gynécomastie ;
- l'auscultation pulmonaire.

C. Démarche diagnostique

Une fois le diagnostic suspecté à partir des éléments cliniques sus-cités, la démarche diagnostique vise à confirmer le diagnostic, réaliser le bilan d'extension de la maladie, obtenir le diagnostic de certitude histologique obtenu par l'orchidectomie.

D. Échographie scrotale

L'échographie scrotale est l'examen systématique de première intention du bilan. Il possède une sensibilité diagnostique approchant 95 % couplé à la clinique. Il explore les deux testicules, affirme le caractère intratesticulaire de la masse palpée. Les tumeurs séminomateuses se présentent le plus souvent comme des masses intratesticulaires lobulées, hypoéchogènes, assez homogènes. Les TGNS sont habituellement plus hétérogènes polycycliques (fig. 8.1). Les tumeurs germinales sont vascularisées au Doppler couleur.

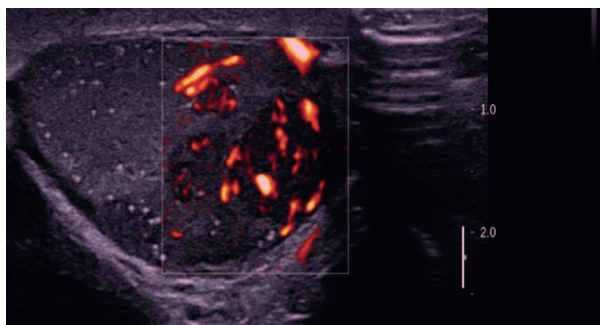


Fig. 8.1. Ⓐ Aspect échographique typique d'une TGNS du testicule.

Lésion tissulaire, globalement hypoéchogène, hétérogène, polycyclique, aux contours festonnés, vascularisée en Doppler.

E. Scanner thoraco-abdomino-pelvien

Le scanner thoraco-abdomino-pelvien est la pierre angulaire du bilan d'extension. Cet examen est le plus sensible pour la détection des métastases pulmonaires ou des ganglions médiastinaux au niveau du thorax, ainsi que la détection des adénopathies rétropéritonéales (fig. 8.2), pelviennes au niveau abdominal, ou des métastases viscérales telles que les localisations hépatiques.

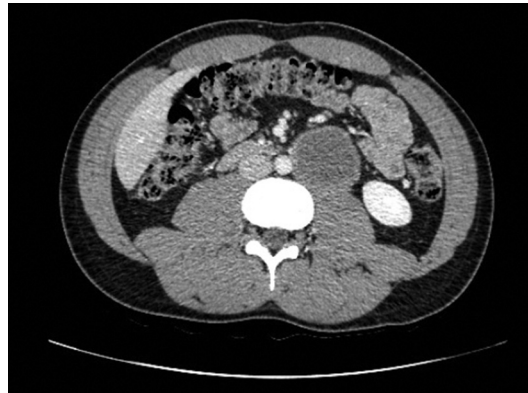


Fig. 8.2. **A** Extension métastatique ganglionnaire rétropéritonéale en situation latéroaortique d'une tumeur germinale du testicule gauche.

B La tomographie par émission de positons (TEP) au ^{18}F FDG n'est pas recommandée dans le bilan d'extension. Les imageries par résonance magnétique (IRM) encéphalique, hépatique, peuvent trouver un intérêt en seconde intention en cas de signes d'appel cliniques.

A Le bilan de la maladie comprend systématiquement le dosage sérique de trois marqueurs :

- AFP : α -foetoprotéine, **B** produite par la tumeur vitelline et le carcinome embryonnaire ;
- hCG totales : hormone chorionique gonadotrope humaine, **B** produite par le choriocarcinome et 20 % des séminomes ;
- LDH : lactate déshydrogénase, **B** non spécifique, reflet de la masse tumorale.

A Ces marqueurs ont un intérêt d'orientation pour le diagnostic positif et un intérêt pronostique dans les formes métastatiques.

F. Diagnostic positif histologique

La confirmation histologique est obtenue par l'orchidectomie totale. Le principe en est l'exérèse du testicule, du cordon spermatique par voie inguinale, avec ligature première du cordon (fig. 8.3). Il s'agit du dernier geste diagnostique et du premier geste thérapeutique. Les biopsies transcrotales sont absolument proscrites. L'orchidectomie est réalisée à l'issue du bilan clinique et du bilan d'extension.

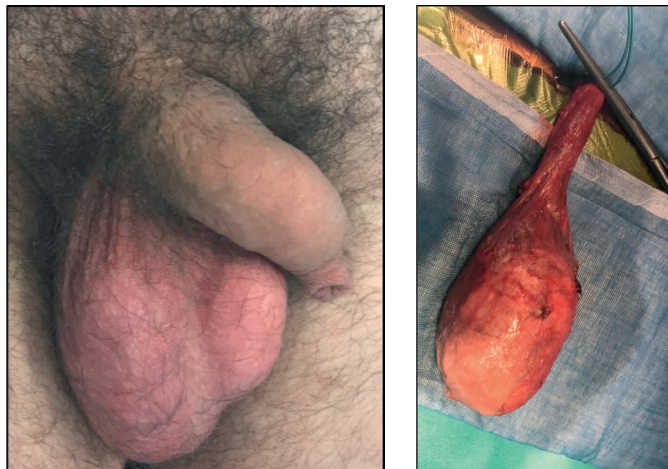


Fig. 8.3. **A** Aspects cliniques d'une tumeur germinale testiculaire droite et peropératoire de l'orchidectomie totale droite par voie inguinale chez le même patient.

G. Diagnostics différentiels

B La présence d'une tuméfaction scrotale chez un jeune patient doit faire évoquer de principe une tumeur germinale. Pour autant, un examen clinique attentif et l'échographie scrotale systématique peuvent redresser ce diagnostic.

L'hydrocèle se manifeste par l'augmentation progressive du volume scrotal. La palpation et la transillumination font le diagnostic clinique, alors que l'échographie confirme dans ce cas l'épanchement liquidien de la vaginale testiculaire et l'absence de toute anomalie morphologique du testicule.

Les tuméfactions épидидymaires sont indépendantes du testicule à la palpation. L'échographie affirme le caractère épидидymaire de la tuméfaction et précise sa nature : kystique dans l'immense majorité des cas ou tissulaire (granulome inflammatoire ou exceptionnelle tumeur de l'épидидyme).

Enfin, toutes les tumeurs intratesticulaires ne sont pas des tumeurs germinales. L'échographie permet d'évoquer l'aspect typique du kyste épidermoïde (fig. 8.4) ou certaines tumeurs bénignes comme les tumeurs à cellules de Leydig. L'évocation de ces diagnostics en échographie doit être suivie d'une confirmation histologique par exérèse de la lésion, selon un mode de conservation d'organe (orchidectomie partielle par voie inguinale). Il s'agit d'une situation rare.

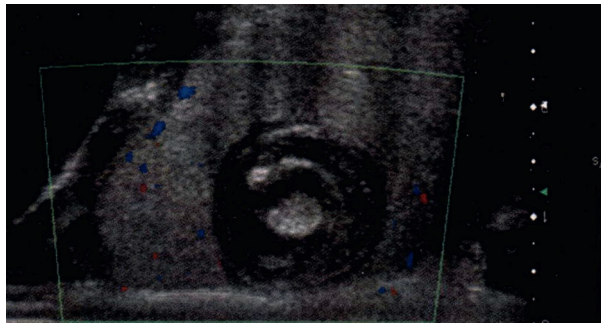


Fig. 8.4. A Aspect échographique typique d'une tumeur bénigne, le kyste épidermoïde testiculaire. Lésion hypoéchogène, ovale, bien limitée, peu vascularisée, habitée de structures concentriques dites en pelures d'oignon.

V. Androgénisme et fertilité

La dimension andrologique de prise en charge des tumeurs germinales est essentielle chez ces jeunes patients, qui présentent fréquemment une altération intrinsèque de la fertilité intégrée dans un syndrome de dysgénésie gonadique. Les traitements chirurgicaux, cytotoxiques ou physiques de la tumeur germinale contribuent à altérer encore la spermatogenèse des patients. Aussi, la conservation de gamètes auprès d'un centre d'étude et de conservation des œufs et du sperme humains (CECOS) doit être systématiquement proposée avant traitement. Le traçage de cette information est une obligation médico-légale.

Cette conservation a pour but d'évaluer la capacité procréative initiale du patient avant traitement et de la préserver pour une paternité ultérieure.

Résumé

Rang	Descriptif
B	<p>Définition :</p> <ul style="list-style-type: none"> les tumeurs germinales du testicule comportent 2 sous-types : séminomateux et non séminomateux les TGNS intègrent plusieurs contingents : tératome, tumeur vitelline, choriocarcinome et carcinome embryonnaire, en proportion variables
B	<p>Épidémiologie :</p> <ul style="list-style-type: none"> rare (2 700 cas/an, 8,7/100 000 h/an, 1,5 % des tumeurs solides) pic d'incidence entre 30 et 34 ans. Plus tardif pour les séminomateuses
A	<p>Histoire naturelle :</p> <ul style="list-style-type: none"> extension lymphophile principalement aux ganglions rétro-péritonéaux extension hémotogène surtout aux poumons, plus rarement foie, cerveau
A	<p>Facteurs de risque :</p> <ul style="list-style-type: none"> antécédent personnel (controlatéral) ou familial du premier degré, cryptorchidie, atrophie testiculaire, infertilité facteurs d'exposition environnementale (perturbateurs endocriniens) en cours d'exploration
A	<p>Présentations cliniques :</p> <ul style="list-style-type: none"> autopalpation d'une tuméfaction intrascrotale peu symptomatique progressivement croissante certaines formes subaiguës mimant un phénomène inflammatoire ou traumatique
A	<p>Examen clinique local :</p> <ul style="list-style-type: none"> bilatéral et comparatif, du côté pathologique : tuméfaction pierreuse, peu douloureuse, solidaire du testicule (signe de Chevassu), non transilluminable général : auscultation pulmonaire, palpation abdominale profonde pour exploration des aires ganglionnaire rétro-péritonéales, recherche ganglion sus-claviculaire gauche
A	<p>Démarche diagnostique :</p> <ul style="list-style-type: none"> suspicion (anamnèse et clinique) confirmation par échographie scrotale en première intention bilan d'extension par scanner thoraco-abdomino-pelvien et marqueurs sériques confirmation histologique sur pièce d'orchidectomie totale
A	<p>Échographie scrotale (examen de première intention, systématique) :</p> <ul style="list-style-type: none"> affirme le caractère intratesticulaire, tissulaire, vascularisé du processus formation hypoéchogène, plus ou moins hétérogène et polycyclique en fonction du sous-type histologique élimine d'emblée certains diagnostics différentiels : ce qui n'est pas tumoral, ce qui est intrascrotal mais extratesticulaire, certaines tumeurs testiculaires dont l'aspect typique doit faire évoquer une tumeur bénigne et surseoir à l'orchidectomie totale
A	<p>Aspect typique échographique de tumeur germinale : lésion tissulaire, globalement hypoéchogène, hétérogène, polycyclique, aux contours festonnés et vascularisée en écho-Doppler (fig. 8.2)</p>

Rang	Descriptif
B	<p>Principes du bilan d'extension :</p> <ul style="list-style-type: none"> explorer les territoires de drainage ganglionnaires profonds (rétropéritonéaux, pelviens, médiastinaux) et superficiels (sus-claviculaires) explorer les sites d'extension métastatiques pulmonaires, hépatique et, en cas de point d'appel clinique, cérébral et osseux explorer la production de molécules par les cellules tumorales dans le sérum à visée d'orientation diagnostique et d'évaluation pronostic
A	<p>Savoir demander le bilan d'extension :</p> <ul style="list-style-type: none"> scanner thoraco-abdomino-pelvien systématique dosage sérique systématique de 3 marqueurs sériques : AFP, hCG totales, LDH TDM encéphalique en cas de signe d'appel clinique ou de maladie de mauvais pronostic
B	<p>Diagnostics différentiels :</p> <ul style="list-style-type: none"> tuméfactions extratesticulaires : kyste de l'épididyme, granulome épидидymaire, exceptionnelle tumeur épидидymaire tumeurs testiculaires bénignes : tumeur à cellules de Leydig, kyste épidermoïde l'échographie scrotale est l'examen discriminant de ces différentes entités
B	<p>Aspect typique échographique de kyste épidermoïde : lésion hypoéchogène, ovale, bien limitée habitée de structures concentriques dites en pelures d'oignon (fig. 8.4)</p>
B	<p>Fertilité :</p> <ul style="list-style-type: none"> facteurs d'infertilité intrinsèques des patients porteurs d'une tumeur germinale, aggravés par les traitements chirurgicaux, systémiques ou physiques ultérieurs impérative nécessité d'une conservation de gamètes en CECOS obligation médicoolégale

AFP : α - fœtoprotéine ; CECOS : centre d'étude et de conservation des œufs et du sperme humains ; hCG : hormone chorionique gonadotrope humaine ; LDH : lactate déshydrogénase ; TDM : tomodensitométrie ; TGNS : tumeur germinale non séminomateuse.