Cap 00 Pagine iniziali.qxd 21/02/2012 16.47 Pagina I

Histologie Fondamentale de JUNQUEIRA

TEXTE & ATLAS

Cap 00 Pagine Iniziali.qxd 21/02/2012 16.47 Pagina 12

Aux mêmes éditions :

BASSI	Traitements Mécaniques Fonctionnels en Phlébologie
BEDOGNI	Endoscopie Opératoire des Voies Digestives
BONOLA	La Main
BRAUNWALD	Traité de Médecine Cardiovasculaire (2 tomes)
CALNE	Chirurgie du Foie
CANEPA	Syndromes Dysmorphiques et Maladies Constitutionnelles du Squelette
CHAVOIN	Encyclopédie des Lasers en Médecine et en Chirurgie
CORDIANO/NARDI	Atlas en Couleurs de Chirurgie Digestive (2 tomes)
COTRAN	ROBBINS Anatomie Pathologique
DREISBACH	Abrégé de Toxicologie Clinique
ELIAS	Histologie et Micro-anatomie du Corps Humain
EYQUEM	Traité de Microbiologie Clinique
EYQUEM	Traité de Microbiologie Clinique – Premières Mises-à-jour
EYQUEM	Traité de Microbiologie Clinique – Deuxièmes Mises-à-jour
EYQUEM	Traité de Microbiologie Clinique – Troisièmes Mises-à-jour
EYQUEM	Manuel des Vaccinations et d'Immunoprévention
FAMILIARI	Cathétérisme Endoscopique de la Papille de Vater
FONZI	Anatomie Microscopique de la Dent et du Paradonte
GOLDMAN	Manuel de Psychiatrie Générale
GOLDMAN-BRAUNWALD	Cardiologie du Praticien
GOLDSCHLAGER	Electrocardiographie
GONZALEZ-ULLOA	Chirurgie Esthétique et Plastique (5 tomes)
GUYTON	Précis de Physiologie Médicale
GUYTON	Neurosciences : Neuroanatomie et Neurophysiologie
HESS	Maladies des Voies Biliaires et du Pancréas (4 tomes)
HUREAU	Tomodensitométrie du Tronc
INABA/COHEN	Excitants, Calmants, Hallucinogènes
KATZUNG	Pharmacologie Fondamentale et Clinique
LIGUORY	Endoscopie Digestive Pratique
MAILLET	Cytologie Gynécologique Normale et Pathologique
MANCINI	Manuel Illustré d'Orthopédie
MILLS	Les Urgences : Diagnostic et Traitement
MOTTA	Anatomie Microscopique (Atlas)
NEWCASTLE	Méthode et Invention Nouvelle de Dresser les Chevaux
NOVAK	Techniques Opératoires Gynécologiques
PERNKOPF	Atlas d'Anatomie Humaine (Tome I et II)
PISCICELLI	Auto-entraînement Respiratoire
REGNAULD	Chirurgie du Pied
TANAGHO	SMITH Urologie
VAUGHAN	Ophtalmologie Générale
WAY	Chirurgie : Diagnostique et Traitement
ZAJDELA	Manuel et Atlas de Cytologie Mammaire
ZAOLI	Rhinoplastie Esthétique

PICCIN NUOVA LIBRARIA S.p.A. - Via Altinate 107, 35121 PADOUE, Italie - **www.piccin.it**

Cap 00 Pagine iniziali.qxd 21/02/2012 16.47 Pagina I

Histologie Fondamentale de JUNQUEIRA

TEXTE & ATLAS

12ème édition

Anthony L. Mescher, PhD
Professor of Anatomy and Cell Biology
Indiana University School of Medicine
Bloomington, Indiana

3ème édition française
par

Pierre Validire
Chef du Département d'Anatomie Pathologique
Institut Mutualiste Montsouris
PARIS

Patricia Validire
Praticien Consultant
Institut Curie
PARIS

Traducteurs des éditions françaises précédentes :
Michel Maillet
Dominique Chiarasini
Sylvain Labbé

PICCIN

Cap 00 Pagine Iniziali.qxd 21/02/2012 16.47 Pagina IV

Titre original:
JUNQUEIRA'S Basic Histology. Text & Atlas, 12th Edition
de Anthony L. Mescher, PhD
Copyright © 2010 by The McGraw-Hill Companies, Inc. All rights reserved

La section des crédits pour les illustrations commence à la page 440
et elle doit être considérée comme une extension de la page de copyright

Avertissement

Les auteurs, traducteurs et éditeurs de cet ouvrage ont pris soin de faire en sorte que les doses de médicaments et les schémas de traitement soient corrects et compatibles avec les standard généralement acceptés au moment de la rédaction. Cependant, au fur et à mesure que de nouvelles informations sont disponibles, des changements dans les traitements et l'utilisation des médicaments deviennent nécessaires. Le lecteur est donc prié de consulter l'information officielle destinée au prescripteur (Résumé des caractéristiques du produit, consultable par exemple en France dans le dictionnaire de spécialités pharmaceutiques Vidal). Cet avertissement est particulièrement important lorsque l'on utilise, administre ou conseille des médicaments nouveaux ou que l'on utilise rarement. Les auteurs, les traducteurs et les éditeurs dénient toute responsabilité pour toute conséquence dommageable, directe ou indirecte, de l'utilisation et de l'application d'une quelconque partie de cet ouvrage.

Tous droits de traduction,
de reproduction et d'adaptation
par tous moyens existants ou à venir
réservés pour tous pays

ISBN 978-88299-2159-1

Imprimé en Italie

Copyright © 2012 by PICCIN NUOVA LIBRARIA S.p.A. – Padoue – Italie
pour l'édition française

Cap 00 Pagine iniziali.qxd 21/02/2012 16.47 Pagina v

Sommaire

Principaux atouts de l'ouvrage VIII
Préface à l'édition anglaise X
Remerciements XI
Préface à l'édition française XII

1. MÉTHODES D'ÉTUDE EN HISTOLOGIE 1

Préparation des tissus pour l'examen au microscope 1
Microscopie optique 5
Microscopie électronique 7
Autoradiographie 10
Cultures cellulaires et tissulaires 11
Histochimie et cytochimie 12
Techniques utilisant des interactions spécifiques entre molécules 13
Difficultés d'interprétation des coupes histologiques 16

2. LE CYTOPLASME 17

Différenciation cellulaire 17
Organites cytoplasmiques 17
Le cytosquelette 40
Inclusions 47

3. LE NOYAU 48

Constituants du noyau 48
Division cellulaire 52
Le cycle cellulaire 54
Cellules souches et renouvellement tissulaire 59
Méiose 59
Apoptose 64

4. ÉPITHÉLIUMS 65

Aspects caractéristiques des cellules épithéliales 65
Spécialisations de la face apicale de la cellule 70
Différents types d'épithéliums 73
Transport à travers les épithéliums 83
Renouvellement des cellules épithéliales 84

5. TISSUS DE SOUTIEN OU TISSUS CONJONCTIFS 86

Cellules des tissus conjonctifs 86
Fibres 93
Substance fondamentale 100
Différents types de tissu conjonctif 104

6. TISSU ADIPEUX 109

Tissu adipeux blanc 109
Tissu adipeux brun 112

7. CARTILAGE 114

Cartilage hyalin 114
Cartilage élastique 116
Cartilage fibreux 118
Formation, croissance et réparation du cartilage 118

8. OS 121

Cellules osseuses 121
Matrice osseuse 125
Périoste et endoste 125
Différents types d'os 125
Ostéogenèse 129
Croissance, remodelage et réparation du tissu osseux 132
Rôle métabolique de l'os 133
Articulations 137

Cap 00 Pagine iniziali.qxd 21/02/2012 16.47 Pagina VI

9. TISSU ET SYSTÈME NERVEUX 140

Développement du tissu nerveux 140
Neurones 141
Cellules gliales et activité neuronale 148
Système nerveux central 153
Système nerveux périphérique 158
Plasticité et régénération du tissu nerveux 164

10. MUSCLE 167

Muscle squelettique (muscle strié) 167
Muscle cardiaque 179
Muscle lisse 180
Régénération du tissu musculaire 184

11. LE SYSTÈME CIRCULATOIRE 185

Cœur 185
Structure histologique des parois vasculaires 187
Structure générale des vaisseaux sanguins 189
Spécificités structurales des différents types de vaisseaux sanguins 191
Système vasculaire lymphatique 202

12. SANG 203

Composition du plasma 203
Les cellules sanguignes 204

13. HÉMATOPOÏÈSE 216

Cellules souches, facteurs de croissance et différenciation 216
Moelle osseuse 219
Maturation des érythrocytes 220
Maturation des granulocytes 220
Maturation des agranulocytes 222
Formation des plaquettes 225

14. LE SYSTÈME IMMUNITAIRE ET LES ORGANES LYMPHOÏDES 226

Antigènes 226
Anticorps 226
Cytokines 229
Cellules du système immunitaire 229
Différents types de réponse immunitaire 233
Tissu lymphoïde 236
Thymus 238
Tissu lymphoïde associé aux muqueuses (MALT) 243
Ganglions lymphatiques 244
Rate 246

15. TUBE DIGESTIF 249

Structure générale du tube digestif 249
Cavité buccale 251
Œsophage 259
Estomac 262
Intestin grêle 267
Gros intestin 274

16. ORGANES ASSOCIÉS AU TUBE DIGESTIF 281

Glandes salivaires 281
Pancréas 285
Foie 287
Structure et fonction du lobule hépatique 294
Voies biliaires et vésicule biliaire 297

17. L'APPAREIL RESPIRATOIRE 298

Épithélium respiratoire 298
Cavités nasales 299
Sinus et rhinopharynx 302
Larynx 303
Trachée 303
Arbre bronchique et poumon 303
Vascularisation et innervation pulmonaires 314
Plèvre 315
Mouvements respiratoires 315

Cap 00 Pagine iniziali.qxd 21/02/2012 16.47 Pagina VII

18. PEAU 316

Épiderme 316
Derme 321
Tissu sous-cutané 324
Vaisseaux et récepteurs sensitifs 324
Poils 326
Ongles 329
Glandes cutanées 329

19. L'APPAREIL URINAIRE 332

Reins 332
Circulation sanguine rénale 332
Uretères, vessie et urètre 342

20. GLANDES ENDOCRINES 348

Hypophyse (glande pituitaire) 348
Glandes surrénales 355
Îlots pancréatiques 359
Système neuroendocrinien diffus 361
Glande thyroïde 362
Glandes parathyroïdes 366
Glande pinéale ou épiphyse 369

21. L'APPAREIL REPRODUCTEUR MASCULIN 371

Testicules 371
Voies génitales intratesticulaires 381
Voies génitales excrétrices 382
Glandes annexes 383
Pénis 386

22. L'APPAREIL REPRODUCTEUR FÉMININ 388

Ovaires 388
Trompes utérines 395
Utérus 397
Vagin 407
Glande mammaire 408

23. L'ŒIL ET L'OREILLE : DES ORGANES SENSORIELS SPÉCIALISÉS 412

Œil : le système photorécepteur 412
Oreille : l'appareil vestibulo-auditif 425

APPENDICE : COLORATIONS DE MICROSCOPIE OPTIQUE 439

Crédits Photographiques 440
Index 442

Cap 00 Pagine Iniziali.qxd 21/02/2012 16:48 Pagina viii

Principaux atouts
d'Histologie Fondamentale de Junqueira
Douzième édition

- Une approche faisant autorité, reconnue depuis plus de trois décennies comme la plus exhaustive et la plus efficace pour la compréhension de l'histologie médicale
- Un ouvrage sans égal pour expliquer les relations entre la structure des cellules et des tissus, et leur fonction à l'intérieur du corps humain
- Une mise à jour reflétant les recherches et les développements les plus récents dans le domaine de l'histologie

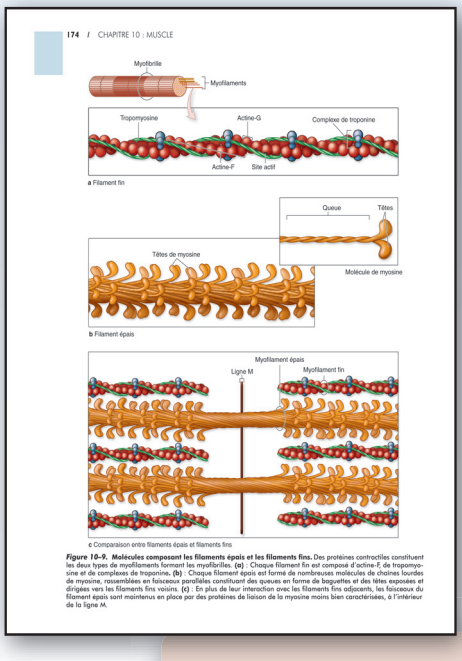

Figure 10-9. Molécules composant les filaments épais et les filaments fins. Des protéines contractiles constituent les deux types de myofilaments formant les myofibrilles. **(a)** : Chaque filament fin est composé d'actine-F, de tropomyosine et de complexes de troponine. **(b)** : Chaque filament épais est formé de nombreuses molécules de chaînes lourdes de myosine, rassemblées en faisceaux parallèles constituant des queues en forme de baguettes et des têtes exposées et dirigées vers les filaments fins voisins. **(c)** : En plus de leur interaction avec les filaments fins adjacents, les faisceaux du filament épais sont maintenus en place par des protéines de liaison de la myosine moins bien caractérisées, à l'intérieur de la ligne M.

1000 illustrations pour mieux comprendre la physiologie

- Des applications médicales disséminées dans chaque chapitre mettant en évidence les aspects cliniques les plus importants
- Une iconographie en couleurs incluant plus de 1000 schémas et micrographies à la pointe de la technique
- Des légendes très détaillées évitant le besoin de se reporter au texte
- Un nouvel auteur, Anthony L.Mescher, PhD, enseignant depuis plus de trente ans

Cap 00 Pagine Iniziali.qxd 21/02/2012 16:49 Pagina IX

Des légendes détaillées, adaptées aux demandes des étudiants

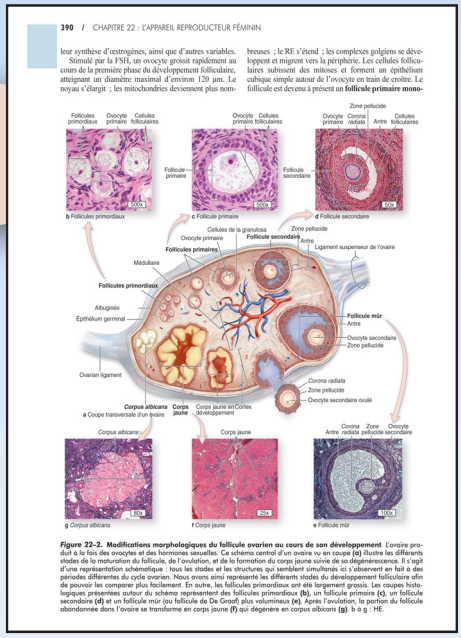

390 / CHAPITRE 22 : L'APPAREIL REPRODUCTEUR FÉMININ

leur synthèse d'œstrogènes, ainsi que d'autres variables.

Stimulé par la FSH, un ovocyte grossit rapidement au cours de la première phase du développement folliculaire, atteignant un diamètre maximal d'environ 120 µm. Le noyau s'élargit ; les mitochondries deviennent plus nombreuses ; le RE s'étend ; les complexes golgiens se développent et migrent vers la périphérie. Les cellules folliculaires subissent des mitoses et forment un épithélium cubique simple autour de l'ovocyte en train de croître. Le follicule est devenu à présent un **follicule primaire mono-**

Follicules primordiaux | Ovocyte primaire | Cellules folliculaires | Ovocyte primaire | Cellules folliculaires | Zone pellucide | Ovocyte primaire | Corona radiata | Antre | Cellules folliculaires

Follicule primaire | Follicule secondaire

a Follicules primordiaux | c Follicule primaire | d Follicule secondaire

Cellules de la granulosa | Zone pellucide | Ovocyte primaire | Follicule secondaire | Antre | Ligament suspenseur de l'ovaire | Follicules primaires | Médullaire | Follicules primordiaux | Albuginée | Épithélium germinal | Follicule mûr | Antre | Ovocyte secondaire | Zone pellucide | Ovarian ligament | Corona radiata | Zone pellucide | Ovocyte secondaire ovulé

Corpus albicans | Corps jaune | Corps jaune en Cortex développement

a Coupe transversale d'un ovaire

Corpus albicans | Corps jaune | Corona radiata | Antre | Zone pellucide | Ovocyte secondaire

g Corpus albicans | f Corps jaune | e Follicule mûr

Figure 22-2. Modifications morphologiques du follicule ovarien au cours de son développement. L'ovaire produit à la fois des ovocytes et des hormones sexuelles. Ce schéma central d'un ovaire vu en coupe **(a)** illustre les différents stades de la maturation du follicule, de l'ovulation, et de la formation du corps jaune suivie de sa dégénérescence. Il s'agit d'une représentation schématique : tous les stades et les structures qui semblent simultanés ici s'observent en fait à des périodes différentes du cycle ovarien. Nous avons ainsi représenté les différents stades du développement folliculaire afin de pouvoir les comparer plus facilement. En outre, les follicules primordiaux ont été largement grossis. Les coupes histologiques présentées autour du schéma représentent des follicules primordiaux **(b)**, un follicule primaire **(c)**, un follicule secondaire **(d)** et un follicule mûr (ou follicule de De Graaf) plus volumineux **(e)**. Après l'ovulation, la portion du follicule abandonnée dans l'ovaire se transforme en corps jaune **(f)** qui dégénère en *corpus albicans* **(g)**. b à g : HE.

Des micrographies à la pointe de la technique au cœur d'une composante artistique totalement réactualisée

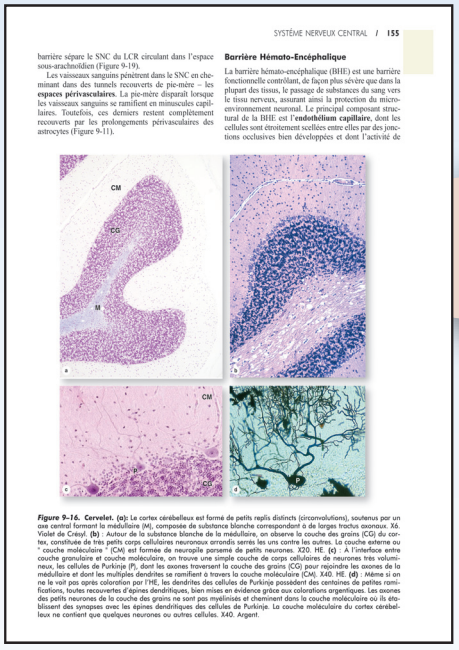

SYSTÈME NERVEUX CENTRAL / 155

barrière sépare le SNC du LCR circulant dans l'espace sous-arachnoïdien (Figure 9-19).

Les vaisseaux sanguins pénètrent dans le SNC en cheminant dans des tunnels recouverts de pie-mère – les **espaces périvasculaires**. La pie-mère disparaît lorsque les vaisseaux sanguins se ramifient en minuscules capillaires. Toutefois, ces derniers restent complètement recouverts par les prolongements périvasculaires des astrocytes (Figure 9-11).

Barrière Hémato-Encéphalique

La barrière hémato-encéphalique (BHE) est une barrière fonctionnelle contrôlant, de façon plus sévère que dans la plupart des tissus, le passage de substances du sang vers le tissu nerveux, assurant ainsi la protection du microenvironnement neuronal. Le principal composant structural de la BHE est l'**endothélium capillaire**, dont les cellules sont étroitement scellées entre elles par des jonctions occlusives bien développées et dont l'activité de

CM | CG | M | P | CM | P

Figure 9-16. Cervelet. **(a)**: Le cortex cérébelleux est formé de petits replis distincts (circonvolutions), soutenus par un axe central formant la médullaire (M), composée de substance blanche correspondant à de larges tractus axonaux. X6. Violet de Crésyl. **(b)** : Autour de la substance blanche de la médullaire, on observe la couche des grains (CG) du cortex, constituée de très petits corps cellulaires neuronaux arrondis serrés les uns contre les autres. La couche externe ou " couche moléculaire " (CM) est formée de neuropile parsemé de petits neurones. X20. HE. **(c)** : A l'interface entre couche granulaire et couche moléculaire, on trouve une simple couche de corps cellulaires de neurones très volumineux, les cellules de Purkinje (P), dont les axones traversent la couche des grains (CG) pour rejoindre les axones de la médullaire et dont les multiples dendrites se ramifient à travers la couche moléculaire (CM). X40. HE. **(d)** : Même si on ne le voit pas après coloration par l'HE, les dendrites des cellules de Purkinje possèdent des centaines de petites ramifications, toutes recouvertes d'épines dendritiques, bien mises en évidence grâce aux colorations argentiques. Les axones des petits neurones de la couche des grains ne sont pas myélinisés et cheminent dans la couche moléculaire où ils établissent des synapses avec les épines dendritiques des cellules de Purkinje. La couche moléculaire du cortex cérébelleux ne contient que quelques neurones ou autres cellules. X40. Argent.

Des applications cliniques intégrées à chaque chapitre

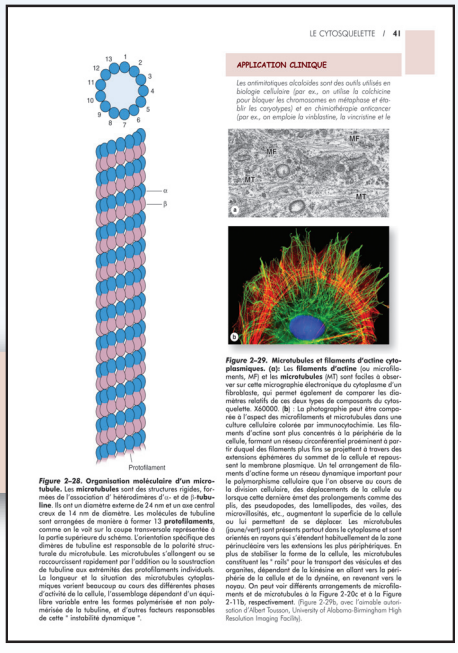

LE CYTOSQUELETTE / 41

APPLICATION CLINIQUE

Les antimitotiques alcaloïdes sont des outils utilisés en biologie cellulaire (par ex., on utilise la colchicine pour bloquer les chromosomes en métaphase et établir les caryotypes) et en chimiothérapie anticancer (par ex., on emploie la vinblastine, la vincristine et le

MF | MT | MF | MT

Protofilament

Figure 2-28. Organisation moléculaire d'un microtubule. Les **microtubules** sont des structures rigides, formées de l'association d'hétérodimères d'**α-** et de **β-tubuline**. Ils ont un diamètre externe de 24 nm et un axe central creux de 14 nm de diamètre. Les molécules de tubuline sont arrangées de manière à former 13 **protofilaments**, comme on le voit sur la coupe transversale représentée à la partie supérieure du schéma. L'orientation spécifique des dimères de tubuline est responsable de la polarité structurale du microtubule. Les microtubules s'allongent ou se raccourcissent rapidement par l'addition ou la soustraction de tubuline aux extrémités des protofilaments individuels. La longueur et la situation des microtubules cytoplasmiques varient beaucoup au cours des différentes phases d'activité de la cellule, l'assemblage dépendant d'un équilibre variable entre les formes polymérisée et non polymérisée de la tubuline, et d'autres facteurs responsables de cette " instabilité dynamique ".

Figure 2-29. Microtubules et filaments d'actine cytoplasmiques. **(a)**: Les **filaments d'actine** (ou microfilaments, MF) et les **microtubules** (MT) sont faciles à observer sur cette micrographie électronique du cytoplasme d'un fibroblaste, qui permet également de comparer les diamètres relatifs de ces deux types de composants du cytosquelette. X60000. **(b)** : La photographie peut être comparée à l'aspect des microfilaments et microtubules dans une culture cellulaire colorée par immunocytochimie. Les filaments d'actine sont plus concentrés à la périphérie de la cellule, formant un réseau circonférentiel proéminent à partir duquel des filaments plus fins se projettent à travers des extensions éphémères du sommet de la cellule et repoussent la membrane plasmique. Un tel arrangement de filaments d'actine forme un réseau dynamique important pour le polymorphisme cellulaire que l'on observe au cours de la division cellulaire, des déplacements de la cellule ou lorsque cette dernière émet des prolongements comme des plis, des pseudopodes, des lamellipodes, des voiles, des microvillosités, etc., augmentant la superficie de la cellule ou lui permettant de se déplacer. Les microtubules (jaune/vert) sont présents partout dans le cytoplasme et sont orientés en rayons qui s'étendent habituellement de la zone périnucléaire vers les extensions les plus périphériques. En plus de stabiliser la forme de la cellule, les microtubules constituent les " rails " pour le transport des vésicules et des organites, dépendant de la kinésine en allant vers la périphérie de la cellule et de la dynéine, en revenant vers le noyau. On peut voir différents arrangements de microfilaments et de microtubules à la Figure 2-20c et à la Figure 2-11b, respectivement. (Figure 2-29b, avec l'aimable autorisation d'Albert Tousson, University of Alabama-Birmingham High Resolution Imaging Facility).

Rendez-vous sur www.LangeTextbooks.com
pour continuer à profiter des données les plus récentes en temps réel

Cap 00 Pagine Iniziali.qxd 21/02/2012 16.49 Pagina x

Préface à l'édition anglaise

Depuis sa création, *Histologie Fondamentale de Junqueira* a été considéré comme une référence parmi les ouvrages d'histologie, grâce à une présentation concise, mais néanmoins exhaustive, de la structure et de la fonction des tissus, destinée aux étudiants et aux diplômés des professions de santé. Cet ouvrage traite de l'histologie, c'est-à-dire de l'étude de la biologie des cellules et des tissus, non pas seulement considérée comme une anatomie microscopique purement descriptive, mais comme la clé permettant d'intégrer l'anatomie à la physiologie, à la biologie cellulaire et moléculaire, et à la biochimie, concourant ensemble à établir les bases de la pathologie. Traduit dans plusieurs langues, *Histologie Fondamentale* est utilisé dans le monde entier, et son style concis et ouvert sur plusieurs disciplines a été imité dans bien des ouvrages d'histologie qui lui ont succédé.

En tant qu'éditeur de la 12ème édition d'Histologie Fondamentale, je me suis efforcé de conserver les trois structures clés de ce livre, en les améliorant si besoin. Premièrement, le texte a été modernisé en de nombreux endroits tout en gardant sa clarté d'exposition et sa vision ouverte des thèmes traités. Tous les sujets ont été réexaminés à la lumière de la littérature scientifique contemporaine et réactualisés ou réécrits si nécessaire. Il en résulte un traitement moderne de l'ensemble des aspects de la biologie cellulaire et tissulaire, focalisé sur les besoins des étudiants des filières de la Santé. Les étudiants désirant des informations ou des précisions supplémentaires sur un sujet particulier peuvent consulter les termes écrits en gras dans le texte, sur n'importe quelle base de données informatique ou dans *Pubmed*, pour accéder aux données les plus récentes correspondantes. Pour simplifier une revue globale préliminaire ou rapide des différents chapitres, les principaux points à retenir de chaque sujet ont été inclus dans les légendes très détaillées qui accompagnent chaque figure.

Deuxièmement, des micrographies ont été rajoutées lorsqu'il le fallait et contribuent à présent à faire de cet ouvrage un atlas en couleurs révélant les composants les plus importants de chaque tissu et organe du corps humain, colorés par des techniques standard. Les photographies de microscopie optique sont complétées par des micrographies électroniques et des colorations spéciales lorsqu'elles sont utiles pour mettre en évidence des aspects cellulaires ou tissulaires particuliers, et pour expliquer leur signification fonctionnelle. Les étudiants qui achètent le livre peuvent également pour la première fois être reliés à un microscope virtuel et à une collection complète d'échantillons tissulaires normaux dont la plupart ont été utilisés pour les nouvelles photographies de l'atlas.

Enfin, une nouvelle dimension artistique a été donnée à l'ouvrage sous forme d'une série de schémas colorés en trois dimensions réalisés par une équipe confirmée d'illustrateurs médicaux. Les figures choisies pour cette nouvelle édition incluent un matériel introductif de chaque chapitre permettant une compréhension rapide de l'anatomie fondamentale d'un organe. D'autres illustrations mettent en relief les éléments clés de chaque tissu et organe, avec leur signification fonctionnelle. Les illustrations classiques des précédentes éditions ont été conservées, mais colorées et réactualisées. Pour chaque figure, l'objectif a été de fournir avec exactitude les détails permettant une clarification et une compréhension plus aisée du texte correspondant. Les schémas réalisés représentent ainsi le juste équilibre entre des représentations simplistes et des illustrations médicales traditionnelles encombrées de détails superflus.

L'organisation globale de la onzième édition, qui a connu un réel succès, a été conservée. Contrairement à la plupart des ouvrages d'histologie, ce livre inclut un chapitre introductif détaillant les méthodes de laboratoire utilisées pour l'étude des tissus, et notamment la description des principaux types de microscopie. Des chapitres séparés décrivent les compartiments cytoplasmique et nucléaire de la cellule, suivis de quatre chapitres consacrés aux tissus fondamentaux qui forment les organes. Des chapitres individuels sont ensuite dédiés à chaque appareil. Chacun d'eux reste fidèle à l'approche de la biologie cellulaire selon Junqueira, considérant les propriétés et les activités spécialisées des composants tissulaires comme les clés de la compréhension des fonctions de chaque organe. En fin d'ouvrage, un chapitre consacré à l'œil et à l'oreille représente une étude exhaustive de la structure et de la fonction de ces organes sensoriels à l'échelle cellulaire. Avec le moins de modifications possibles de l'emplacement de certains sujets, le texte, qui recouvre l'ensemble des tissus de l'organisme, a été aussi actualisé que possible.

Cap 00 Pagine Iniziali.qxd 21/02/2012 16.49 Pagina XI

ÉLÉMENTS CLÉS

- Chaque sujet est traité de façon concise mais complète, et renferme l'information histologique nécessaire aux étudiants des filières relatives à la Santé.
- Les illustrations, dont le nombre atteint le millier, sont accompagnées de légendes explicatives détaillées.
- Les figures et leurs légendes soulignent les points clés permettant une étude préliminaire ou une révision rapide de chaque chapitre.
- Les nouvelles photographies de microscopie contribuent à former un atlas complet de préparations de routine des tissus et organes humains.
- Les photographies de microscopie optique ont été complétées lorsqu'il le fallait, mais sans excès, par des clichés de microscopie électronique et d'autres préparations microscopiques.
- Un ensemble d'illustrations de style moderne facilite la compréhension des micrographies, sans détail superflu.
- Chaque sujet a été revu et réactualisé en fonction des nouvelles connaissances ou interprétations acquises sur la structure des cellules et des tissus.
- Les termes utilisés sont conformes à la nouvelle *Terminologie Histologique : Termes Internationaux pour l'Histologie et la Cytologie Humaines* et à l'utilisation standard des sciences fondamentales et cliniques.
- Des paragraphes d' « Application Clinique » additionnels font le point sur des domaines d'importance clinique au niveau du sujet traité dans chaque chapitre.
- L'importance des cellules souches dans le renouvellement ou la réparation d'un organe est soulignée pour chacun des organes étudiés.

Je suis certain qu'Histologie Fondamentale de Junqueira continuera à représenter l'un des meilleurs ouvrages d'histologie disponibles. Les commentaires et les suggestions permettant d'améliorer encore la prochaine édition sont les bienvenus !

Anthony L. Mescher, PhD
Bloomington, Indiana
mescher@indiana.edu

Remerciements

Je remercie les éditeurs et l'équipe de McGraw-Hill, en particulier Michael Weitz et Karen Davis, pour leur aide si précieuse dans la révision générale d'*Histologie Fondamentale de Junqueira*. Je remercie également les collègues du Dr. Junqueira qui ont collaboré à l'écriture et à la révision des précédentes éditions, et les médecins, incluant le Dr. James C. Williams, Jr., pour les suggestions complémentaires qu'ils m'ont apportées. Je remercie ma famille et mes collègues chercheurs pour leur soutien dans cette entreprise et termine en remerciant les étudiants en médecine et médecins diplômés avec lesquels j'ai étudié l'histologie et la biologie cellulaire pendant plus de 27 ans à l'Université de Bloomington en Indiana. Toutes ces personnes ont contribué à l'élaboration de cette nouvelle édition d' *Histologie Fondamentale de Junqueira*.

Cap 00 Pagine iniziali.qxd 21/02/2012 16.49 Pagina XII

Préface à l'édition française

Cette nouvelle et douzième édition d'*Histologie Fondamentale de Junqueira* poursuit les objectifs qui ont rendu cet ouvrage incontournable pour qui veut comprendre les dernières avancées de la biologie humaine à l'échelle cellulaire et moléculaire.

Elle illustre en effet, par la rigueur de sa présentation et la qualité de son iconographie – reflétant une fois de plus les données scientifiques les plus récentes – la nécessité de posséder les bases de la biologie cellulaire et tissulaire pour tout médecin, vétérinaire ou biologiste, confronté pour la première fois ou déjà investi dans sa spécialité, désireux de comprendre les mécanismes les plus intimes de la physiologie et de la physiopathologie, à même d'intégrer la relation étroite existant entre les caractéristiques structurales des cellules et de leurs organites, et les capacités fonctionnelles des tissus et des organes qu'elles constituent.

Tant par sa forme renouvelée que par la rigueur de son propos, elle réalise une synthèse indispensable pour qui veut posséder les notions fondamentales nécessaires à la compréhension de la biologie moléculaire qui repose sur le principe que le rôle des cellules ne se limite pas à la somme des fonctions des molécules qu'elles contiennent, mais qu'il ne peut s'expliquer que par un système d'interdépendance que seule la maîtrise de la connaissance des tissus qu'elles constituent permet d'appréhender.

Pierre Validire