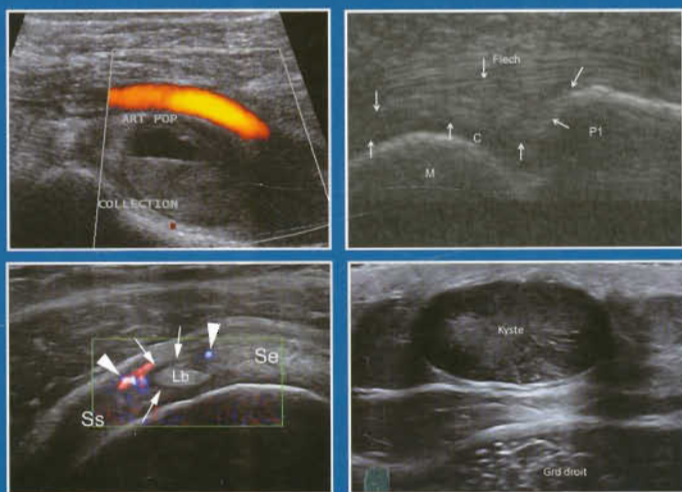


actualités en

échographie de l'appareil locomoteur

sous la direction de
**J.-L. BRASSEUR, G. MERCY,
A. MASSEIN, P. GRENIER**



Avec la participation de

P. Abadie, J. Andral, V. Balbi, H. Bard, M.-A. Bayol, S. Benabadj, S. Bianchi, N. Bonneville, B. Bordet, J. B. Borne, P. Bossard, J.-L. Brasseur, C. Brun, R. Campagna, H. Chiavassa-Gandois, P. Clapuyt, V. Créteur, B. Dallaudière, X. Demondion, J.-L. Drapé, P.X. Dubreil, S. El Bouchaibi, O. Fantino, M. Faruch-Bilfeld, P.H. Flurin, J. Garret, H. Guerini, R. Guillin, D. Jacob, C. Journée, C. Khalil, A. Lambert, F. Lapègue, A. Larbi, F. Lecouvet, H. Lellouche, A. Madani, J. Malghem, L. Marot, A. Massein, P. Mathieu, G. Mercy, P. Meyer, A. Miquel, M.-H. Moreau-Durieux, A. Moraux, G. Morvan, L. Moya, B. Peerboccus, P. Peetrons, V. Perlepe, L. Pesquer, E. Pessis, D. Petrover, C. Phan, A. Ponsot, N. Poussange, T. Puttemans, J. Renoux, E. Rolland, M. Ropars, J. Rousseau, A. Rubini, N. Sans, J. Serignol, F. Thévenin, B. Vande Berg, L. Vandebusch, A. Vanderhofstadt, F. Viry, V. Vuillemin, M. Wagner, M. Wybier, F. Zeitoun



actualités en échographie de l'appareil locomoteur

sous la direction de
J.-L. BRASSEUR, G. MERCY, A. MASSEIN, P. GRENIER

Ce 11^{ème} tome des « Actualités en échographie de l'appareil locomoteur » regroupe les conférences de la journée organisée par le service de radiologie du GH Pitié-Salpêtrière. Comme chaque année, le choix des sujets a été laissé aux auteurs pour obtenir un contenu varié représentant des sujets d'actualité.

A la demande des participants, en plus des travaux originaux, trois sujets plus généraux ont été intégrés pour rappeler certaines données fondamentales. Gérard Morvan débute en nous montrant le lien entre la biomécanique et les lésions du tendon d'Achille, Guillaume Mercy nous rappelle l'échographie des ligaments du coude et le livre se termine par l'étude échographique du creux poplité car de nombreuses lésions, en dehors du kyste peuvent être l'origine d'une symptomatologie douloureuse.

Au membre supérieur, quatre chapitres sont consacrés à l'épaule ; l'équipe de Bordeaux revisite le conflit sous-acromial, celle de Toulouse nous rapporte une confrontation écho-IRM des entorses acromioclaviculaires, celle de Lille la pathologie de l'intervalle des rotateurs et Henri Guerini nous détaille un nouveau signe permettant de repérer certaines petites ruptures de la coiffe. Une proposition d'examen échographique standardisé du poignet traumatique est également décrite par Philippe Meyer et l'équipe de Cochin nous montre l'aspect des fibrolipomes des doigts. Deux autres chapitres sur la pathologie tumorale nous sont proposés par Jacques Malghem qui nous rapporte son tiercé des petites tumeurs cutanées et sous-cutanées et par Thierry Puttemans qui nous montre le diagnostic échographique des tumeurs du canal de Nuck. Une autre démarche allant dans le sens de la standardisation des examens est faite par l'équipe lyonnaise pour les rayons latéraux du pied. Deux autres chapitres concernent également le membre inférieur : la description échographique du trajet et des pathologies du nerf saphène interne par Raphaël Guillin et l'aspect des ruptures partielles du tendon d'Achille (rares mais parfois présentes) par Anne Miquel.

Deux chapitres sont consacrés au grand dorsal dont Viviane Créteur nous montre l'aspect échographique et Antoine Ponsot ce qu'il devient après transfert à l'épaule. Un autre chapitre concerne le muscle dont Audrey Masseur nous détaille les lésions du squelette conjonctif.

Au niveau du bassin, Hervé Bard nous explique l'anatomie et les pathologies décelées en échographie au niveau de l'épine iliaque postérosupérieure et Jérôme Renoux nous détaille l'anatomie ultrasonore des différents nerfs pouvant être décelés dans cette région.

L'échographie interventionnelle est abordée par David Petrover qui nous explique le traitement des poulies digitales sous contrôle échographique.

Deux autres chapitres complètent le livre : celui des lésions des cyclistes par Denis Jacob et la description de quelques variantes trompeuses par Philippe Peetrons.

Cela nous donne 22 chapitres très variés qui nous font découvrir des aspects parfois étonnants, souvent nouveaux, de l'échographie de l'appareil locomoteur.

Bonne lecture.



SOMMAIRE

Le tendon d'Achille. De la biomécanique à l'imagerie

G. MORVAN, V. VUILLEMIN, H. GUERINI, P. MATHIEU, F. ZEITOUN, P. BOSSARD, F. THÉVENIN, A. RUBINI, M. WYBIER	11
---	----

La crête iliaque postérieure ; écho-anatomie et intérêt clinique

H. BARD	33
---------------	----

Echographie des nerfs du bassin

J. RENOUX, G. MERCY, A. MASSEIN, J.-L. BRASSEUR	53
---	----

Diagnostic différentiel échographique d'une masse du canal de Nuck

T. PUTTEMANS	69
--------------------	----

Le nerf saphène de haut en bas

R. GUILLIN, P.-X. DUBREIL, M. ROPARS	89
--	----

Les ruptures et désinsertions partielles du tendon d'Achille existant ; je les ai rencontrées

A. MIQUEL, C. PHAN, F. VIRY	103
-----------------------------------	-----

Métatarsalgies des rayons latéraux : proposition d'un examen échographique dynamique standardisé

O. FANTINO, J. BORNE, B. BORDET	111
---------------------------------------	-----

Echographie des ligaments coraco-claviculaires à la phase aiguë d'une entorse acromioclaviculaire : confrontation radiographie, échographie et IRM

M. FARUCH-BILFELD, F. LAPÈGUE, N. BONNEVIALLE, H. CHIAVASSA-GANDOIS, M.-A. BAYOL, C. BRUN, N. SANS	121
---	-----

Pathologies de l'intervalle des rotateurs

A. MORAUX, C. KHALIL, V. BALBI, L. VANDEBUSSCHE	131
---	-----

Le signe de la "double corticale" dans les petites ruptures du tendon du supraépineux

H. GUERINI, R. CAMPAGNA, F. THÉVENIN, V. VUILLEMIN, X. DEMONDION, G. MORVAN, J.-L. DRAPÉ ..	143
---	-----

Le conflit sous-acromial en 2014

L. PESQUER, P. ABADIE, N. POUSSANGE, P.-H. FLURIN, P. MEYER, B. DALLAUDIÈRE	153
---	-----

Le Latissimus Dorsi (grand dorsal) : un défi échographique ?

V. CRÉTEUR, A. MADANI, B. PEERBOCCUS	167
--	-----

Transfert du latissimus dorsi (grand dorsal) à l'épaule ; anatomie et complications

A. PONSOT, B. BORDET, J. BORNE, C. JOURNÉ, O. FANTINO, J. GARRET	179
--	-----

Les ligaments collatéraux du coude	
G. MERCY, A. MASSEIN, J. RENOUX, J.-L. BRASSEUR.....	193
Quelques variantes anatomiques intéressantes à connaître	
P. PEETRONS, J. SERIGNOL, S. EL BOUCHAIBI, A. VANDERHOFSTADT.....	225
Echographie du cycliste	
D. JACOB, A. LAMBERT, S. BIANCHI.....	235
Proposition d'examen échographique standardisé dans l'exploration des poignets traumatiques	
P. MEYER, L. PESQUER, M.-H. MOREAU-DURIEUX, N. POUSSANGE, B. DALLAUDIÈRE.....	263
Tiercé des petites tumeurs et pseudotumeurs sous-cutanées	
J. MALGHEM, F. LECOUVET, L. MAROT, V. PERLEPE, P. CLAPUYT, A. LARBI, B. VANDE BERG.....	285
Fibrolipomes des nerfs collatéraux digitaux	
R. CAMPAGNA, H. GUERINI, A. RUBINI, J. ROUSSEAU, E. PESSIS, J.-L. DRAPÉ.....	311
Traitement échographique des lésions des poulies des doigts	
D. PETROVER, H. LELLOUCHE.....	325
Les lésions traumatiques du squelette conjonctif du muscle	
A. MASSEIN, J. RENOUX, M. WAGNER, L. MOYA, G. MERCY, S. BENABADJI, J. ANDRAL, E. ROLLAND, J.-L. BRASSEUR.....	335
Echographie du creux poplité ; il n'y a pas que le kyste qui fait mal !	
J.-L. BRASSEUR, J. RENOUX, G. MERCY, A. MASSEIN.....	347
Index cumulatif.....	405