

The background of the cover is a detailed anatomical illustration of the human torso. The upper half is colored in a vibrant blue, while the lower half is in a light grey. The illustration shows the ribcage, spine, and various muscle groups with a network of nerves and blood vessels overlaid. The title 'ANATOMIE' is written in large, bold, white capital letters across the blue section, and 'Cours et exercices' is written below it in a slightly smaller, bold, white font.

ANATOMIE

Cours et exercices

A. M. GILROY

ILLUSTRATIONS

M. VOLL

K. WESKER

MALOINE

ANATOMIE • Cours et exercices

Les programmes de PACES étant toujours plus étendus et diversifiés, il est difficile de consacrer du temps à la consultation de grands traités pour chaque discipline. C'est particulièrement le cas pour l'anatomie. C'est pourquoi les manuels concis, offrant une possibilité de révision et d'autoévaluation rapide, sont l'idéal pour préparer efficacement vos examens.

- « Livre compagnon » du GILROY *Atlas d'anatomie*, cet ouvrage s'ouvre sur un chapitre détaillant les problématiques de terminologie, concepts et systèmes utilisés et décrits. Ces informations sont particulièrement utiles au cours des premières années d'études en médecine.
- Le reste du livre est découpé selon les régions anatomiques, chaque région étant d'abord présentée de façon globale. Les concepts importants sont résumés et les composantes squelettiques, vasculaires et nerveuses sont décrites.
- L'anatomie fonctionnelle des organes est ensuite passée en revue suivant les principales subdivisions régionales.

Pour faciliter la mémorisation, cette association originale des approches régionale et systémique est présentée le plus souvent sous forme de listes, de tableaux et de résumés.

Des images soigneusement agencées, des corrélations cliniques et des exercices d'autoévaluation complètent ces descriptions.

Ce livre contient **plus de 450 illustrations en couleurs, 95 tableaux** et un index détaillé ; on y trouve également **165 cas cliniques et 400 questions/réponses** pour s'entraîner et évaluer les connaissances.

Table des matières

Préface	IX
---------------	----

I Introduction

1 Introduction aux systèmes et à la terminologie de l'anatomie	1
Questions et réponses – Introduction	18

II Dos

2 Dos	20
Questions et réponses – Dos	42

III Thorax

3 Vue d'ensemble du thorax	46
4 Paroi thoracique	56
5 Médiastin	66
6 Régions pleuro-pulmonaires	88
Questions et réponses – Thorax	98

IV Abdomen

7 Paroi abdominale et région inguinale	104
8 Cavité péritonéale et vaisseaux et nerfs de l'abdomen	120
9 Viscères abdominaux	144
Questions et réponses – Abdomen	167

V Pelvis et périnée

10 Vue d'ensemble du pelvis et du périnée	174
11 Viscères pelviens	196
12 Périnée	214
Questions et réponses – Pelvis et périnée	225

VI Membre supérieur

13 Vue d'ensemble du membre supérieur	233
14 Anatomie fonctionnelle du membre supérieur	253
Questions et réponses – Membre supérieur	293

VII Membre inférieur

15 Vue d'ensemble du membre inférieur	301
16 Anatomie fonctionnelle du membre inférieur	318
Questions et réponses – Membre inférieur	362

VIII Tête et cou

17 Vue d'ensemble de la tête et du cou	371
18 Méninges, encéphale et nerfs crâniens	393
19 Régions antérieures et latérales de la tête	416
20 Œil et oreille	442
21 Cou	458
Questions et réponses – Tête et cou	482

Index	491
-------------	-----

1 Introduction aux systèmes et à la terminologie de l'anatomie

1.1 Termes de localisation et de direction, plans et axes cardinaux

■ Tous les termes de localisation et de direction utilisés en anatomie, ainsi que dans la pratique médicale, se rapportent au corps humain en **position anatomique**, c'est-à-dire en station debout, les bras le long du corps, avec les yeux, les paumes des mains et les pieds dirigés vers l'avant (Fig. 1.1, Tableau 1.1).

Fig. 1.1 ► **Position anatomique.**
Vue antérieure.

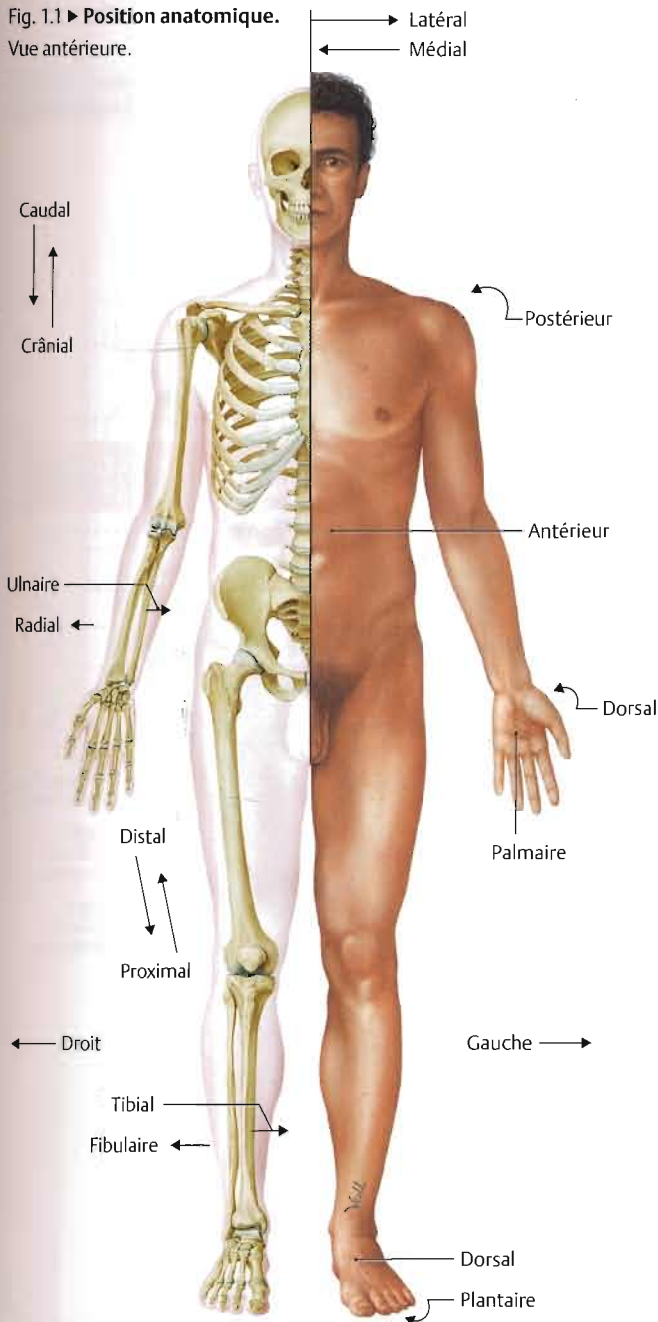


Tableau 1.1 ► Termes généraux de localisation et de direction.

Partie supérieure du corps (tête, cou et tronc)	
Terme	Signification
Crânial	Se rapportant à, ou orienté vers la tête
Caudal	Se rapportant à, ou orienté vers la queue
Antérieur	Se rapportant à, ou orienté vers le front Synonyme : ventral (utilisé chez tous les animaux)
Postérieur	Se rapportant à, ou orienté vers le dos Synonyme : dorsal (utilisé chez tous les animaux)
Supérieur	Dirigé vers le haut ou au-dessus
Inférieur	Dirigé vers le bas ou au-dessous
Axial	Se rapportant à l'axe d'une structure
Transversal	Perpendiculaire au grand axe d'une structure
Longitudinal	Parallèle au grand axe d'une structure
Horizontal	Parallèle au plan de l'horizon
Vertical	Perpendiculaire au plan de l'horizon
Médial	Regardant vers le plan médian
Latéral	S'éloignant du plan médian (regardant vers le côté)
Médian	Situé dans le plan médian ou sur la ligne médiane
Périphérique	Situé loin du centre
Superficiel	Situé près de la surface
Profond	Situé en profondeur sous la surface
Externe	Extérieur ou latéral
Interne	Intérieur ou médial
Apical	Se rapportant au sommet ou apex
Basal	Se rapportant à la base ou partie inférieure
Sagittal	Situé parallèlement à la suture sagittale
Coronal	Situé parallèlement à la suture coronale (se rapportant au sommet de la tête)

Membres

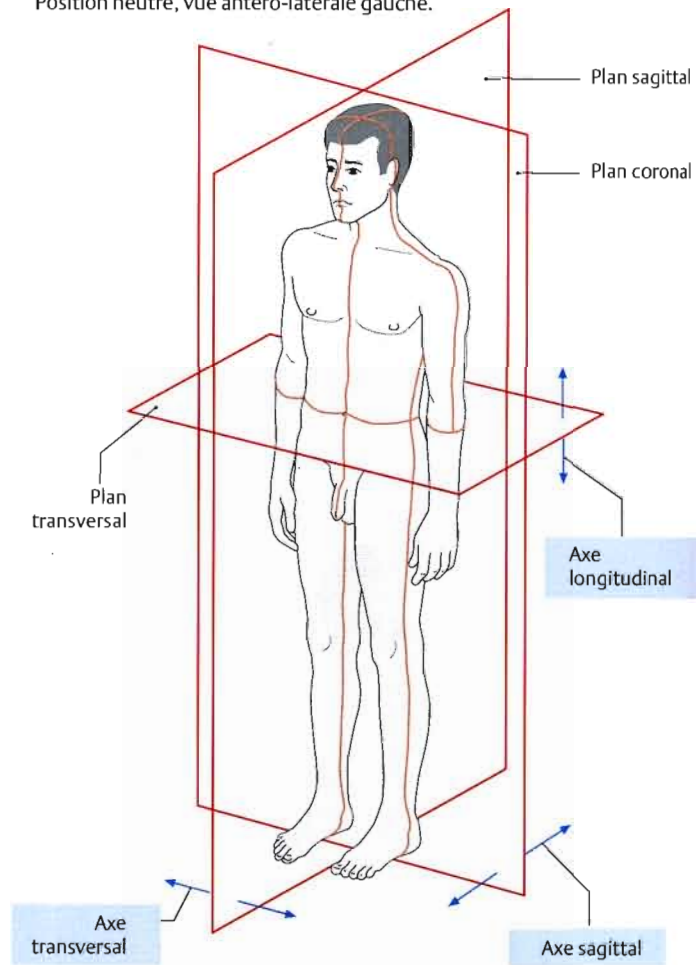
Terme	Signification
Proximal	Proche de, ou en direction du tronc, ou dirigé vers l'origine
Distal	Éloigné du tronc (dirigé vers l'extrémité du membre), ou distant de l'origine
Radial	Se rapportant au radius ou au côté latéral de l'avant-bras
Ulnaire	Se rapportant à l'ulna ou au côté médial de l'avant-bras
Tibial	Se rapportant au tibia ou au côté médial de la jambe
Fibulaire	Se rapportant à la fibula ou au côté latéral de la jambe
Palmaire (volaire)	Se rapportant à la paume de la main
Plantaire	Se rapportant à la plante du pied
Dorsal	Se rapportant au dos de la main ou au dos du pied

■ Trois plans cardinaux perpendiculaires et trois axes basés sur les trois coordonnées de l'espace peuvent être tracés à travers le corps (Fig. 1.2) :

- le **plan sagittal** traverse le corps d'avant en arrière et le divise en côtés droit et gauche ;
- le **plan coronal** traverse le corps d'un côté à l'autre et le divise en parties ventrale (antérieure) et dorsale (postérieure) ;
- le **plan transversal** (axial, horizontal) divise le corps en parties supérieure et inférieure. Une coupe transversale précise est souvent désignée par le niveau vertébral correspondant, tel que T4, qui passe par la 4^e vertèbre thoracique ;
- l'**axe longitudinal** suit la hauteur du corps, en direction cranio-caudale ;
- l'**axe sagittal** passe de l'avant vers l'arrière (ou de l'arrière vers l'avant), en direction antéro-postérieure ;
- l'**axe transversal** (horizontal) passe d'un côté à l'autre du corps.

Fig. 1.2 ► Plans et axes cardinaux.

Position neutre, vue antéro-latérale gauche.

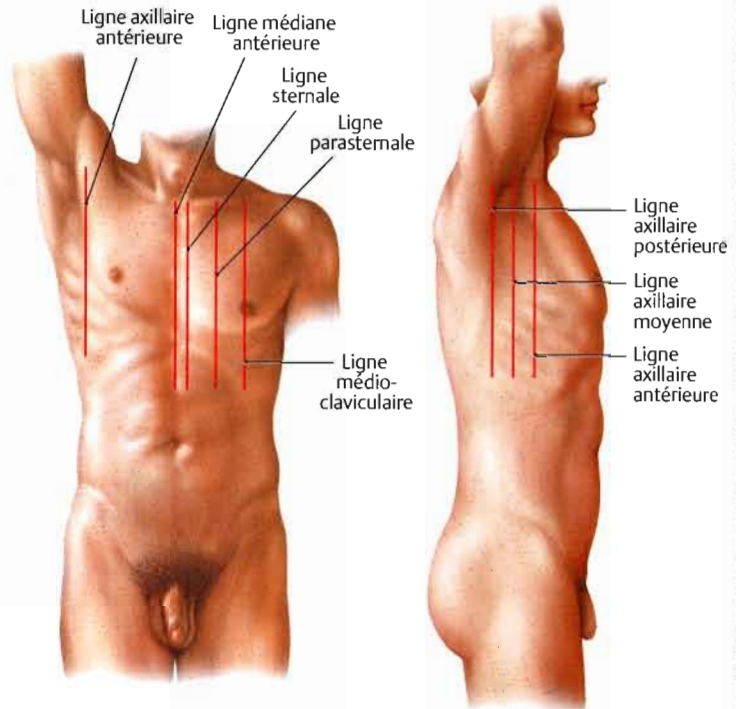


1.2 Repères et lignes de référence

■ En anatomie de surface, des structures palpables ou des marques visibles à la surface du corps sont utilisées pour identifier la localisation de structures sous-jacentes. Les **lignes de référence** correspondent à des plans verticaux ou transversaux reliant des structures palpables ou des repères (Tableaux 1.2, 1.3 et 1.4 ; cf. également Fig. 1.4A et B).

Tableau 1.2 ► Lignes de référence antérieures et latérales sur le tronc.

Ligne médiane antérieure	Passes par le milieu du sternum
Ligne sternale	Passes le long du bord latéral du sternum
Ligne médioclaviculaire	Passes par le milieu de la clavicle
Ligne parasternale	Passes par un point situé à mi-distance entre les lignes sternale et médioclaviculaire
Ligne axillaire antérieure	Correspond au pli axillaire antérieur formé par le muscle grand pectoral
Ligne axillaire postérieure	Correspond au pli axillaire postérieur formé par le muscle grand dorsal
Ligne axillaire moyenne (médio-axillaire)	Située à mi-distance entre les lignes axillaires antérieure et postérieure



A Vue antérieure.

B Vue latérale droite.